

---

## Gueule cassée regardée, Gueule cassée regardante : comment et pourquoi des photographies de l'Autrefois nous parlent-elles dans le Maintenant ?

**Auteur :** Reimer, Lucy

**Promoteur(s) :** Hamers, Jeremy

**Faculté :** Faculté de Philosophie et Lettres

**Diplôme :** Master en arts du spectacle, à finalité spécialisée en cinéma et arts de la scène (histoire, esthétique et production)

**Année académique :** 2020-2021

**URI/URL :** <http://hdl.handle.net/2268.2/12060>

---

*Avertissement à l'attention des usagers :*

*Tous les documents placés en accès ouvert sur le site le site MatheO sont protégés par le droit d'auteur. Conformément aux principes énoncés par la "Budapest Open Access Initiative"(BOAI, 2002), l'utilisateur du site peut lire, télécharger, copier, transmettre, imprimer, chercher ou faire un lien vers le texte intégral de ces documents, les disséquer pour les indexer, s'en servir de données pour un logiciel, ou s'en servir à toute autre fin légale (ou prévue par la réglementation relative au droit d'auteur). Toute utilisation du document à des fins commerciales est strictement interdite.*

*Par ailleurs, l'utilisateur s'engage à respecter les droits moraux de l'auteur, principalement le droit à l'intégrité de l'oeuvre et le droit de paternité et ce dans toute utilisation que l'utilisateur entreprend. Ainsi, à titre d'exemple, lorsqu'il reproduira un document par extrait ou dans son intégralité, l'utilisateur citera de manière complète les sources telles que mentionnées ci-dessus. Toute utilisation non explicitement autorisée ci-avant (telle que par exemple, la modification du document ou son résumé) nécessite l'autorisation préalable et expresse des auteurs ou de leurs ayants droit.*

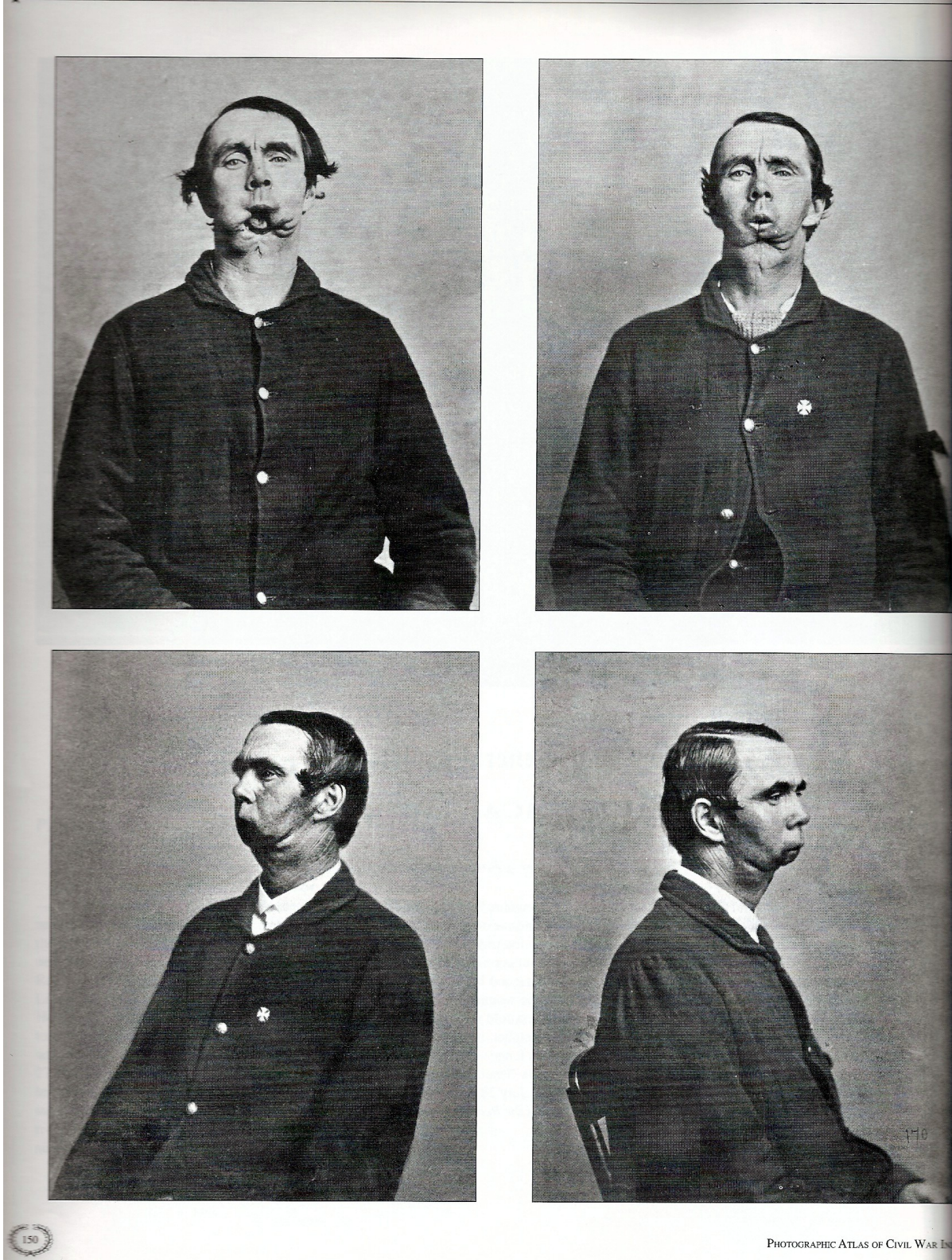
---

# Portfolio du travail de fin d'études

**Gueule cassée regardée, Gueule cassée regardante :  
comment et pourquoi des photographies de l'Autrefois  
nous parlent-elles dans le Maintenant ?**

Mémoire présenté par Lucy Reimer (S160911)  
En vue de l'obtention du grade de *Master en Arts du  
spectacle, à finalité*

I. BENGTON, Bradley P., KUZ, Julian E., *Photographic Atlas of Civil War Injuries: Photographs of Surgical Cases and Specimens*, Medical Staff Press, 1996, p.150.





II. MCCULLIN, Don, *Shell-shocked US Marine, The Battle of Hue*, 1968, récupéré sur <https://www.tate.org.uk/art/artworks/mccullin-shell-shocked-us-marine-the-battle-of-hue-ar01201>





III. LEROY, Catherine, *A marine screams in pain, Operation Prairie, near the DMZ, 1967*,  
récupéré sur <https://www.icp.org/browse/archive/objects/a-marine-screams-in-pain-operation-prairie-near-the-dmz>



IV. BERMAN, Nina, *Spc Jose Martinez, 20, Dalton, Georgia, 2004*, récupéré sur <https://www.ninaberman.com/purple-hearts>

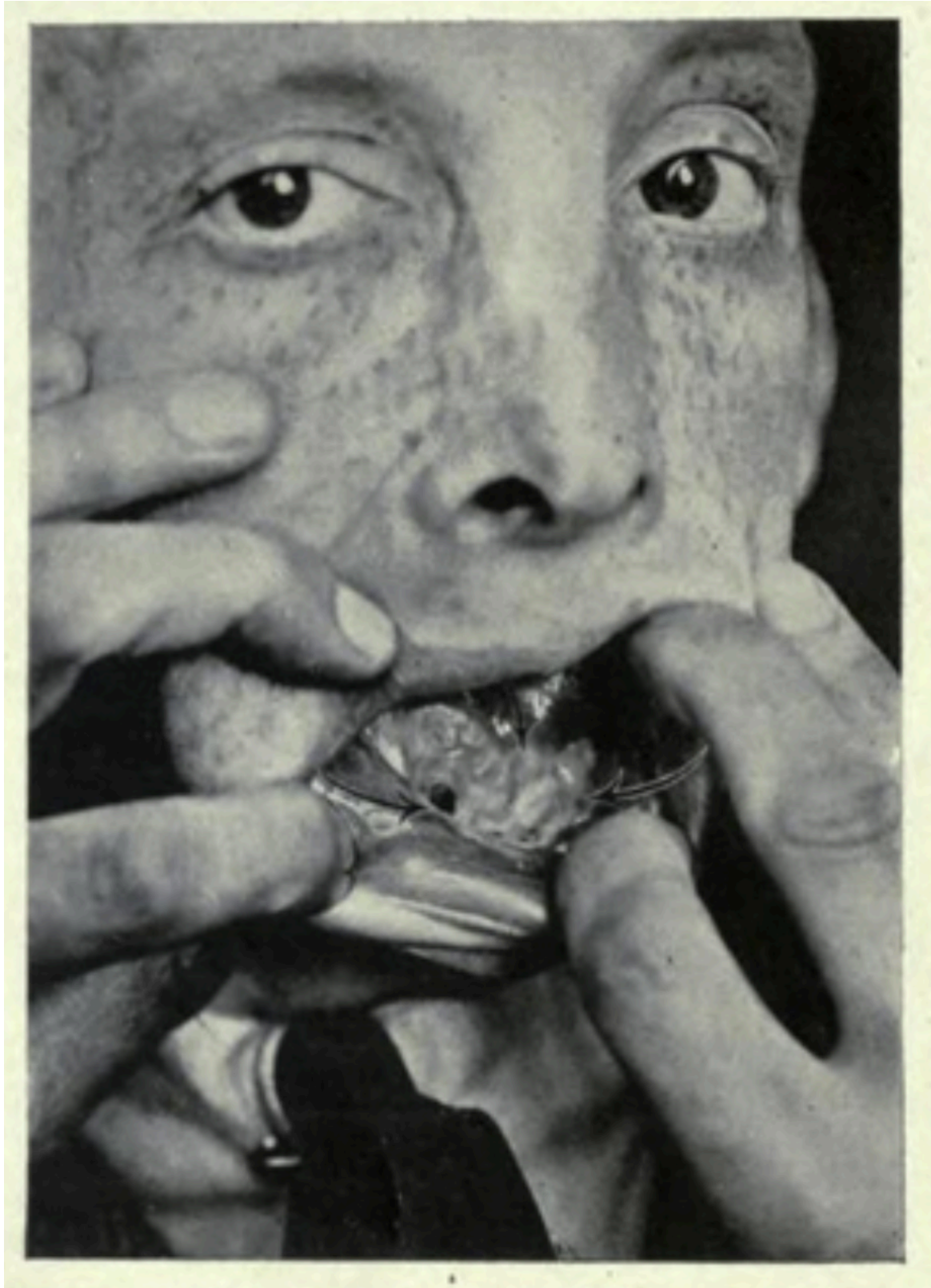



V. BERMAN, Nina, *Spc Carl Sampson, 36, Tampa, Florida, 2004*, récupéré sur <https://www.ninaberman.com/purple-hearts>



VI. GILLIES, Harold D., *Plastic surgery of the face based on selected cases of war injuries of the face including burns, with original illustrations*, Londres, Frowde, 1920, p.10, URL: <https://archive.org/details/plasticsurgeryof00gilluoft/mode/2up>





VII. GILLIES, Harold D., *Plastic surgery of the face based on selected cases of war injuries of the face including burns, with original illustrations*, Londres, Frowde, 1920, p.50, URL: <https://archive.org/details/plasticsurgeryof00gilluoft/page/50/mode/2up>

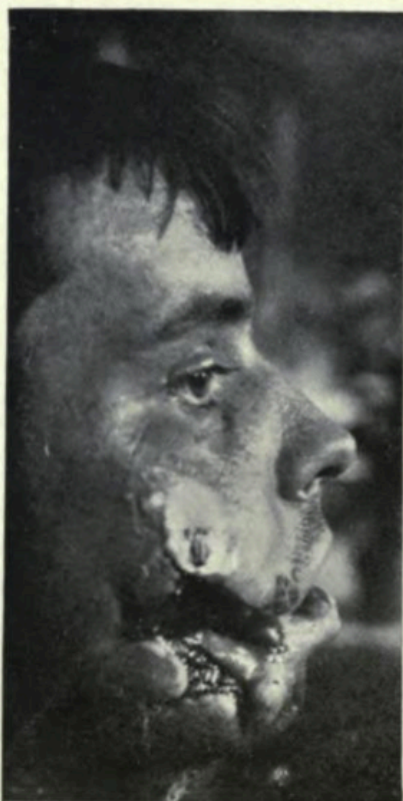

FIG. 40.—Buccal fistula.

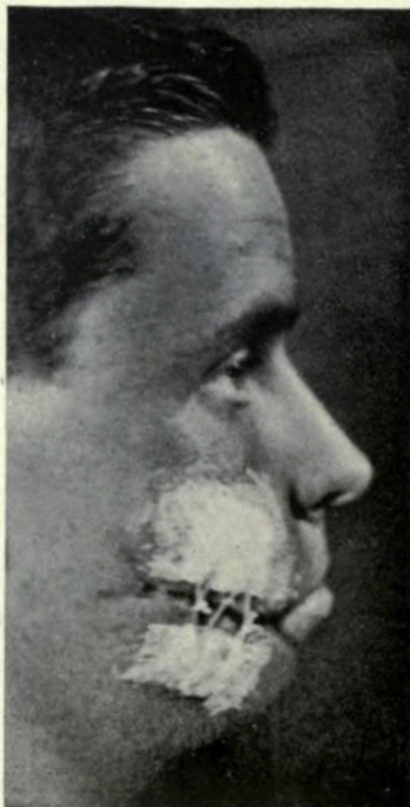


FIG. 41.—Use of approximating hooks and elastic (Kazanjian).



FIG. 42.—Result of plastic and excision scar.

Otto Dorbritz, 27 jaar oud, in Oct. 1918 door een ontploffende mijn gewond, hovenlip en neus weggerukt. Vleesch uit voorhoofd, armen en ribben gebruikt voor kunstmatige neus en lip. (12 Operaties.)

Otto Dorbritz, 27 years old, wounded in October 1918 by a mine. Upper lip and nose torn away. Flesh taken from the forehead, arms and ribs to make artificial nose and lip.



Otto Dorbritz, 27 Jahre alt, verwundet Oktober 1918 durch Minenwurf Oberlippe und Nase weggerissen. Fleisch aus Stirn, Armen und Rippen zu künstlicher Nase und Lippe entnommen. (12 Operationen.)

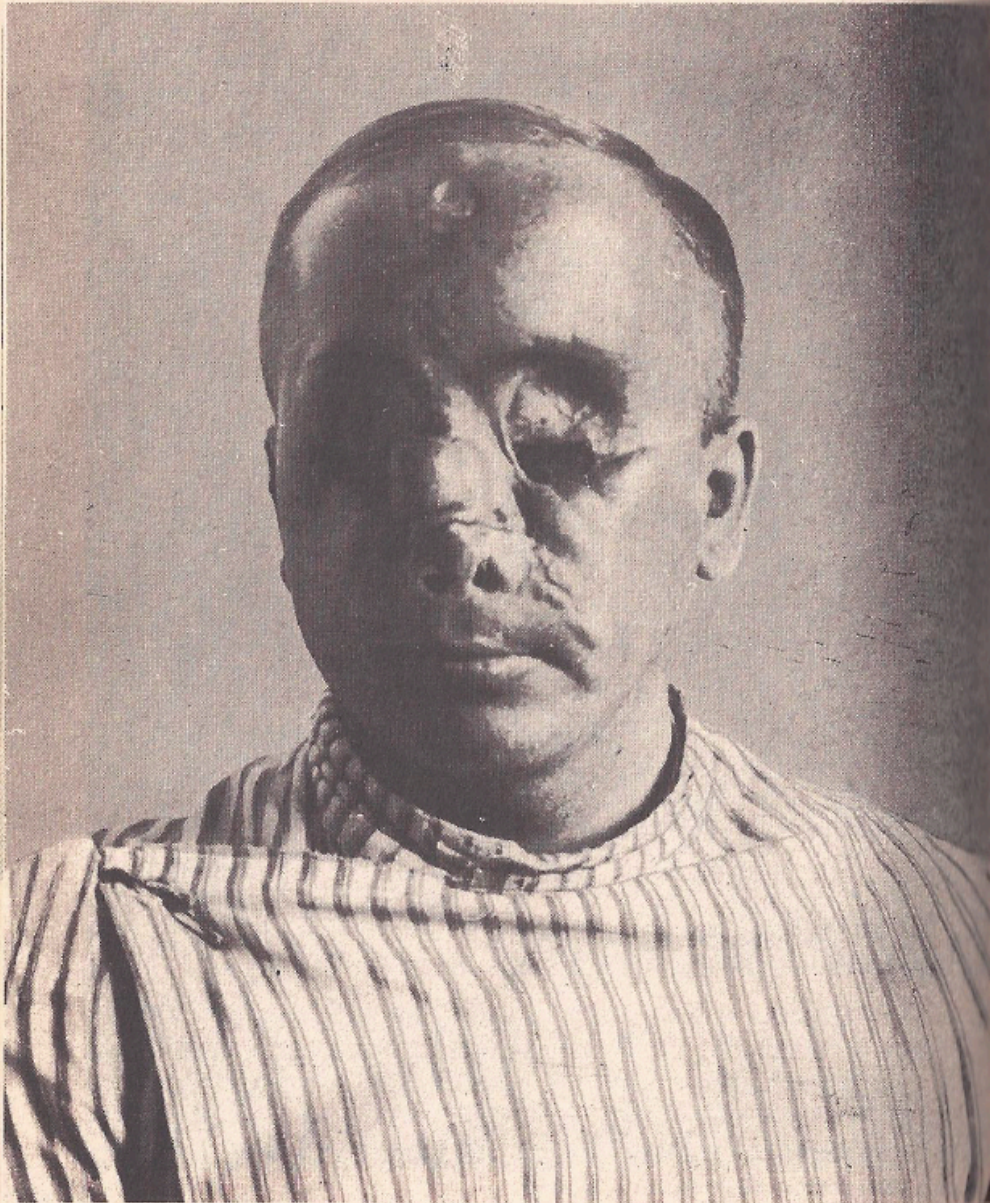
Otto Dorbritz, 27 ans, blessé en octobre 1918, par une mine jetée. Nez et lèvre supérieure arrachés. Reconstitués par la chair du front, des bras et des côtes (12 opérations).



IX. FRIEDRICH, Ernst, *Krieg dem Kriege!, Guerre à la Guerre! War Against War! Oorlog aan den Oorlog!*, Frankfurt, Zweitausendeins, 1980, p.212.

Een echte gave des hemels is het licht der oogen. (Granatsplinter reet in 1915 het geheele gezicht weg. Blind.)

A noble gift of Heaven is the light of the eye. (Granade splinters tore away his eyes, in 1915.)

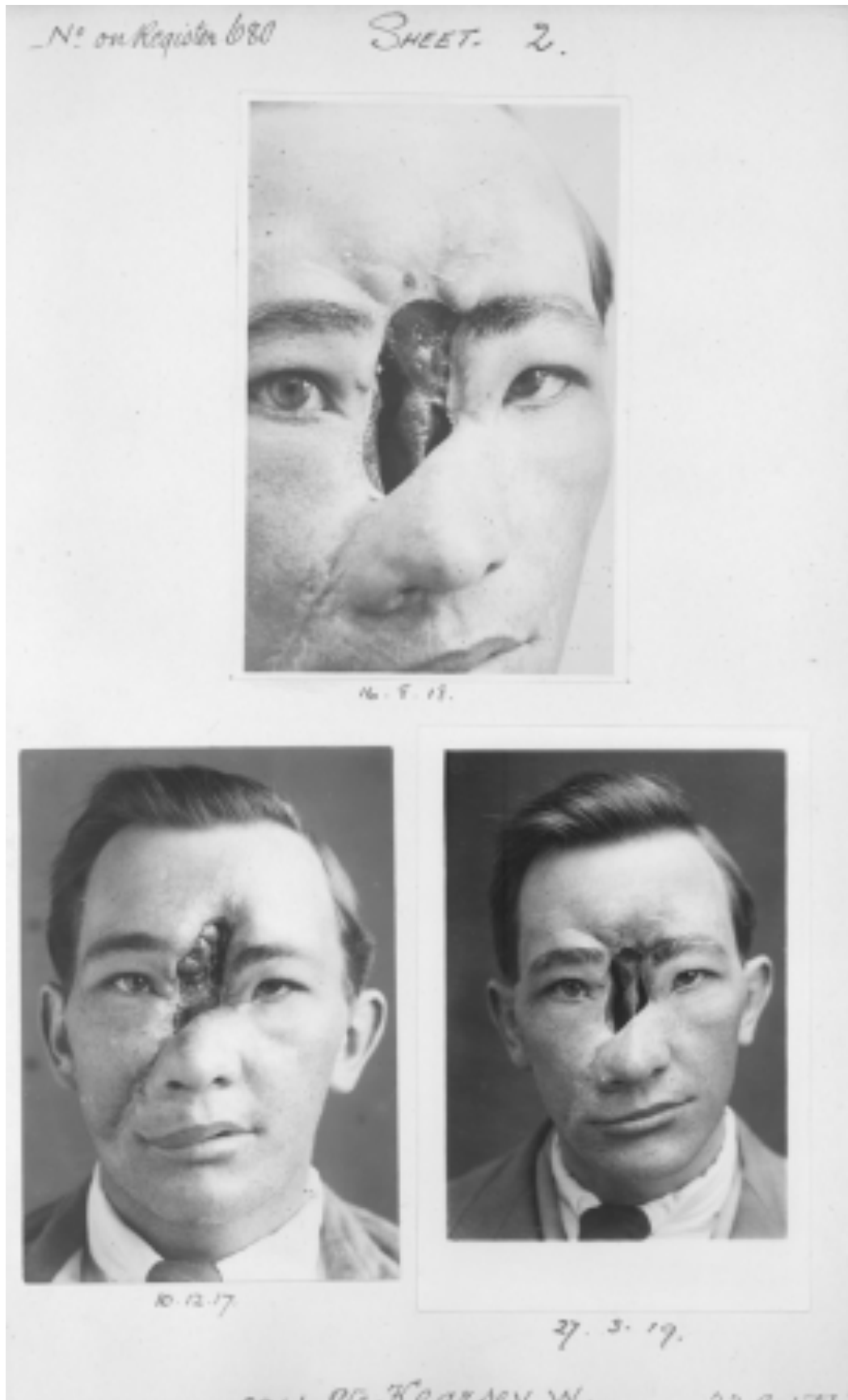

Eine edle Himmelsgabe ist das Licht des Auges. (Granatsplinter riß 1915 beide Augen und Nase weg.)

Ah quel don céleste que la lumière du jour! (Par des éclats d'obus, en 1915, les deux yeux et le nez arrachés.)

X. Private William Kearsy Case File, 1917–1919. Sidcup: Gillies Archive, Frognal Centre for Medical Studies, Queen Mary's Hospital.

(Cité dans : CHAMBERS, Emma, « Fragmented Identities: Reading Subjectivity in Henry Tonks' Surgical Portraits » in *Art History*, vol. 32, no. 3, 2009, pp.578-607, URL : <https://doi.org/10.1111/j.1467-8365.2009.00684.x>)

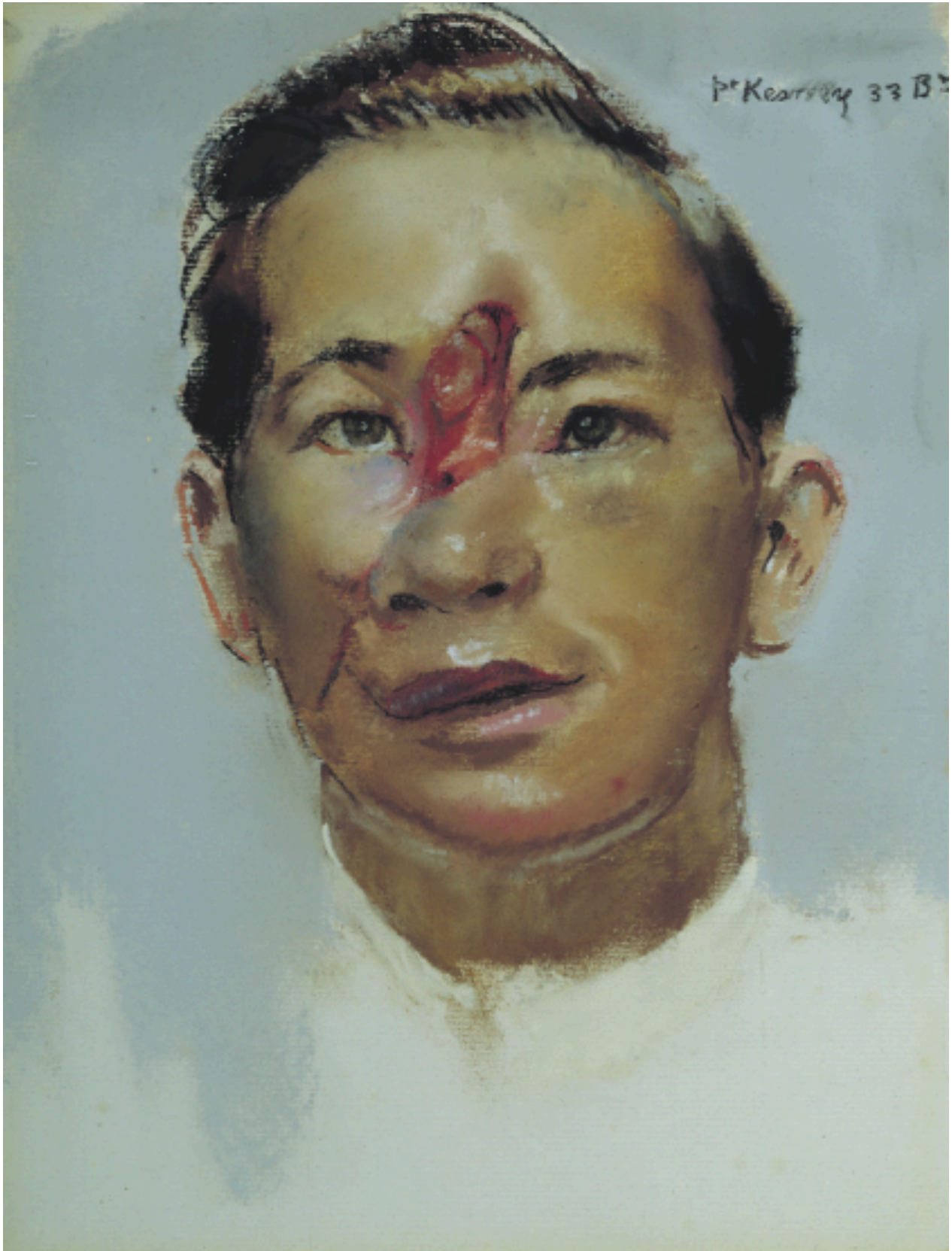



XI. Henry Tonks, Portrait of Private William Kearsey, 1917/18. Pastels on paper, 26.5 22cm.

London: Royal College of Surgeons of England (RCSSC/P569.36).

(Cité dans : CHAMBERS, Emma, « Fragmented Identities: Reading Subjectivity in Henry Tonks' Surgical Portraits »  
in *Art History*, vol. 32, no. 3, 2009, pp.578-607, URL : <https://doi.org/10.1111/j.1467-8365.2009.00684.x>)



XII. Private William Kearsey, après la reconstruction faciale, en 1920. Australian War Memorial,  
*Studio portrait of 2341 Private (Pte) William Kearsey,*  
URL : <https://www.awm.gov.au/collection/C1358594>)





