

Diagnostic et techniques de fixation de fragments ostéochondraux intra-articulaires chez le cheval de course

Auteur : Quiévy, Augustin

Promoteur(s) : De La Rebiere de Pouyade, Geoffroy

Faculté : Faculté de Médecine Vétérinaire

Diplôme : Master en médecine vétérinaire

Année académique : 2020-2021

URI/URL : <http://hdl.handle.net/2268.2/12104>

Avertissement à l'attention des usagers :

Tous les documents placés en accès ouvert sur le site le site MatheO sont protégés par le droit d'auteur. Conformément aux principes énoncés par la "Budapest Open Access Initiative"(BOAI, 2002), l'utilisateur du site peut lire, télécharger, copier, transmettre, imprimer, chercher ou faire un lien vers le texte intégral de ces documents, les disséquer pour les indexer, s'en servir de données pour un logiciel, ou s'en servir à toute autre fin légale (ou prévue par la réglementation relative au droit d'auteur). Toute utilisation du document à des fins commerciales est strictement interdite.

Par ailleurs, l'utilisateur s'engage à respecter les droits moraux de l'auteur, principalement le droit à l'intégrité de l'oeuvre et le droit de paternité et ce dans toute utilisation que l'utilisateur entreprend. Ainsi, à titre d'exemple, lorsqu'il reproduira un document par extrait ou dans son intégralité, l'utilisateur citera de manière complète les sources telles que mentionnées ci-dessus. Toute utilisation non explicitement autorisée ci-avant (telle que par exemple, la modification du document ou son résumé) nécessite l'autorisation préalable et expresse des auteurs ou de leurs ayants droit.

Diagnostic et techniques de fixation de fragments ostéochondraux intra- articulaires chez le cheval de course

Diagnostic and fixation of intra-articular osteochondral fragments in racehorses

Augustin QUIEVY

Travail de fin d'études
présenté en vue de l'obtention du grade
de Médecin Vétérinaire

ANNÉE ACADEMIQUE 2020/2021

Le contenu de ce travail n'engage que son auteur

Diagnostic et techniques de fixation de fragments ostéochondraux intra-articulaires chez le cheval de course

Diagnostic and fixation of intra-articular osteochondral fragments in racehorses

Augustin QUIEVY

Tuteur : Geoffroy de la Rebière de Pouyade, DMV, PhD, Dipl. ECVS

Travail de fin d'études

présenté en vue de l'obtention du grade
de Médecin Vétérinaire

ANNÉE ACADÉMIQUE 2020/2021

Le contenu de ce travail n'engage que son auteur

Remerciements

À Monsieur Geoffroy de la Rebière de Pouyade,

Docteur en Médecine Vétérinaire à la Faculté de Médecine Vétérinaire de Liège,

Pour m'avoir encadré, orienté et conseillé dans la réalisation de ce travail.

À mes parents Anne-Bérangère et Rodrigue,

Pour leur disponibilité et leur soutien tout au long de mes études.

À ma soeur Mathilde,

Pour l'amélioration de la mise en page de ce travail.

Au Dr. Anne Descamps,

Vétérinaire Equin

Pour la transmission de son savoir hors du commun, de ses idées et de sa passion du métier.

À Aline, Marie, Martin et à tous mes amis,

Pour leur folie et joie de vivre.

Diagnostic et techniques de fixation de fragments ostéochondraux intra-articulaires chez le cheval de course.

OBJECTIF DU TRAVAIL

Ce travail a pour objectif principal d'aborder le diagnostic ainsi que les options chirurgicales de fixation des « fragments ostéochondraux » intra-articulaires chez le cheval de course. L'ostéochondrose du grasset, les fractures de fatigue du carpe et du tarse seront pris comme exemples concrets pour illustrer les techniques de fixation lors des possibilités de traitement.

RESUME

Une place importante est occupée par l'ostéochondrose du grasset et les fractures de fatigue du carpe et du tarse dans les causes d'intolérance à l'effort et de réforme dans le milieu des courses. L'ostéochondrose est une pathologie développementale de l'os sous-chondral caractérisée par un défaut d'ossification endochondrale, alors que la fracture de fatigue est une pathologie dégénérative par surmenage de l'os sous chondral. L'utilisation de la radiographie permet de faire le diagnostic dans la majorité des cas, bien que pour les fractures de fatigue certaines vues doivent être répétées selon plusieurs angles afin d'observer la fracture. L'ostéochondrose du grasset ainsi que les fractures de fatigue de l'os carpal 3, de l'os tarsal central et de l'os tarsal 3 ont deux options chirurgicales principales : l'ablation ou la fixation du fragment ostéochondral. La taille est le critère principal qui permet de décider le plan thérapeutique chirurgical. Outre ce critère, la qualité du fragment ostéochondral est un critère à considérer pour la décision de fixation d'une lésion d'ostéochondrose de la lèvre latérale de la trochlée fémorale. En général, il est recommandé de fixer les « fragments ostéochondraux » quand cela est réalisable afin de restaurer la surface articulaire pour les deux entités pathologiques, soit à l'aide d'implants résorbables pour l'ostéochondrose du grasset soit à l'aide de vis à compression pour les fractures de fatigue.

Diagnostic and fixation of intra-articular osteochondral fragments in racehorses.

AIM OF THE WORK

The aim of this work is to approach the diagnosis and fixation devices for intra-articular « osteochondral fragments » in racehorses. Stifle osteochondrosis, carpal and tarsal stress fractures will be taken as concrete examples to illustrate the different treatment options.

SUMMARY

Osteochondrosis of the stifle and stress fractures of the carpus and tarsus are frequent causes of poor performance and withdrawal in the racing community. Osteochondrosis is a developmental pathology of the subchondral bone characterised by a defect in endochondral ossification, while stress fractures are a degenerative pathology due to an overload of the subchondral bone. The use of X-rays allows the diagnosis to be made in the majority of cases, although for stress fractures some views must be repeated at various angles to observe the fracture. Osteochondrosis of the stifle, as well as stress fractures of the third carpal bone, central tarsal bone, and third tarsal bone, have two surgical options: removal or fixation of the osteochondral fragment.

The size of the fragment is the main condition for deciding on the surgical treatment plan. In addition to this standard, the quality of the osteochondral fragment is a condition to be considered for the decision to fix an osteochondral lesion (osteochondrosis) of the lateral trochlear ridge of the femur. Generally, the recommendation is to fix the "osteochondral fragments" when achievable, to restore the articular surface for both pathological entities. The surgeon can use resorbable implants for osteochondrosis of the stifle or compression screws for stress fractures.

Table des matières

Remerciements	3
Table des matières.....	6
Liste des figures.....	8
Liste des tableaux.....	9
Liste des abréviations.....	10
Introduction.....	11
1 Etiopathogénie de l'ostéochondrose et des fractures de fatigue	12
1.1 Ostéochondrose	12
1.2 Fractures de fatigue	15
2 Diagnostic de l'ostéochondrose et des fractures de fatigue	18
2.1 Diagnostic de l'ostéochondrose du grasset	18
2.1.1 Examen clinique	18
2.1.2 Examens complémentaires	18
2.2 Diagnostic des fractures de fatigue du carpe et du tarse	20
2.2.1 Examen clinique	20
2.2.2 Examens complémentaires	20
2.2.3 Spécificités du diagnostic radiologique des fractures de fatigue du carpe.....	21
2.2.4 Spécificités du diagnostic radiologique des fractures de fatigue du tarse.....	23
3 Traitements.....	24
3.1 Conditions de fixation ou d'enlèvement des « fragments ostéochondraux »	24
3.1.1 Au niveau du grasset	24
3.1.2 Au niveau du carpe.....	27
3.1.3 Au niveau du tarse.....	28
3.2 Techniques de fixation intra-articulaires.....	28
3.2.1 Brochage polydioxanone pour l'ostéochondrose.....	28
3.2.2 Vis à compression pour fractures de fatigue.....	30
4 Applications spécifiques	33
4.1 Ostéochondrose de la lèvre latérale du grasset	33
4.1.1 Traitement par fixation du flap ostéochondral par brochage polydioxanone	33
4.1.2 Programme de révalidation.....	34
4.1.3 Pronostic sportif post-opératoire	34
4.2 Fracture de fatigue de l'os carpal 3	35
4.2.1 Traitement de la fracture frontale par fixation avec une vis en compression.....	35

4.2.2	<i>Traitement de la fracture sagittale par fixation avec une vis en compression.....</i>	<i>40</i>
4.2.3	<i>Programme de revalidation.....</i>	<i>41</i>
4.2.4	<i>Pronostic sportif post-opératoire</i>	<i>41</i>
4.3	Fracture de fatigue de l'os tarsal 3 et de l'os tarsal central.....	44
4.3.1	<i>Traitement de la fracture de l'os tarsal 3 avec une vis en compression</i>	<i>44</i>
4.3.2	<i>Traitement de la fracture de l'os central avec une vis en compression</i>	<i>45</i>
4.3.3	<i>Programme de revalidation.....</i>	<i>46</i>
4.3.4	<i>Pronostic sportif post-opératoire</i>	<i>46</i>
5	Discussion et pistes d'améliorations	47
6	Conclusion.....	49
7	Bibliographie	50

Liste des figures

Figure 1. Pathogénie de l'ostéochondrose épiphysaire (Ytrehus et al.,2007)	13
Figure 2. Fracture frontale complète de l'os carpal 3 sur un cliché radiographique dorsolatéral-palmaromédial oblique (DL-PMO) (Kim et Cho, 2020)	16
Figure 3. Fracture sagittale incomplète de l'os carpal 3 sur un cliché radiographique dorsoproximal-dorsodistal oblique. (DPr-DDiO) (Tallon et al., 2020)	16
Figure 4. Fracture frontale complète de l'os tarsal 3 sur un cliché radiographique dorsomédial-plantarolatéral oblique. (Barker et Wright, 2017)	17
Figure 5. Vue tangentielle (DPr-DDiO) de la rangée distale du carpe (Secombe et al., 2002)	21
Figure 6. Vue tangentielle (DPr-DDiO) de la rangée distale du carpe (Secombe et al., 2002)	21
Figure 7. Vue tangentielle modifiée de la rangée distale des os du carpe ; DPrL(15-35°)-PDiMO (Ramzan, 2019.)	22
Figure 8. Vues tangentielles du carpe (Ramzan, 2019)	22
Figure 9a. Diagnostic des fractures de fatigue du tarse Fracture de l's tarsal central sur une vue LM (Clinique Vétérinaire de Grosbois,s.d.)	23
Figure 9b. Diagnostic des fractures de fatigue du tarse Fracture de l'os tarsal trois sur une vue DM-PILO. (Barker et Wright, 2017)	23
Figure 10. Figure 10 Vues caudolatérale – craniomédiale oblique d'un grasset préopératoire (a) et 9 mois post-opératoire (b) d'un galopeur de 9 mois (Sparks et al., 2011)	26
Figure11. Smart Nail™ (Conmed, Utica, NY,s.d.)	29
Figure 12. Chondral Dart™ (Arthrex, Naples, FL, s.d.)	29
Figure 13. Bio-Compression screw™ (Arthrex, Naples, FL, s.d.)	29
Figure 14. Vis corticale (AO VET surgery reference, 2010)	30
Figure 15. Vis corticale canulée AO (AO VET surgery reference, 2010)	30
Figure 16. Vis canulée sans tête auto-comprimante 4/5 Acutrak™ (Acumed, Beaverton, OR,s.d.)	30
Figure 17. Forage du trou de glissement (AO VET surgery reference, 2010)	31
Figure 18. Forage du trou à fileter (AO VET surgery reference, 2010)	31

Figure 19. Aléser l'assise de tête de vis (AO VET surgery reference, 2010)	31
Figure 20. Mesure de la longueur de la vis (AO VET surgery reference, 2010)	32
Figure 21. Taraudage du trou dans le transcortex (AO VET surgery reference, 2010)	32
Figure 22. Placer et serrer la vis (AO VET surgery reference, 2010)	32
Figure 23. Image d'arthroscopie per-opératoire ; brochage PDS (Sparks et al. 2011)	33
Figure 24. Schéma montrant la délimitation du fragment à l'aide d'aiguilles et le placement de l'arthroscope (Auer, 2019)	35
Figure 25. Procédure de fixation d'une fracture frontale de l'os carpal 3 contrôlée par radiographie et arthroscopie (Kim et Cho, 2020)	36
Figure 26. Réduction fracture sagittale de l'os carpal 3 (Tallon et al., 2020)	40
Figure 27. Vue radiographique DM-PILO per-opératoire. (Barker et Wright, 2017)	44
Figure 28. Fixation à l'aide de 2 vis corticales de 3,5 mm. (Clinique Vétérinaire de Grosbois, s.d.)	45

Liste des tableaux

Tableau I Résumé du pronostic des fractures de fatigue du carpe	43
-----------------------------------------------------------------	----

Liste des abréviations

MC 3	Métacarpien 3
LM	Latéro-médial
DPr-DDiO	Dorsoproximal - dorsodistal oblique
DPrL-DDiMO	Dorsoproximolatéral - dorsodistomédial oblique
DL-PMO	Dorsolatéral-palmaromédial oblique
DM-PILO	Dorsomédial - plantarolatéral oblique
DL-PIMO	Dorsolatéral - plantaromédial oblique
DM-PILO	Dorsomédial – plantarolatéral onlique
Cd45°L-CrMO	Caudolatéral (45°) - craniomédial oblique

Introduction

Les pathologies musculo-squelettiques sont la cause principale d'intolérance à l'effort et de réforme dans le milieu des courses. Parmi ces pathologies, l'ostéochondrose de même que les fractures de fatigue occupent une place prépondérante et présentent des répercussions économiques et sportives importantes. Ces deux entités pathologiques seront rassemblées sous le terme de « fragments ostéochondraux » intra-articulaires (Wright et Minshall, 2005 ; McIlwraith, 2013 ; Vander Heyden et al., 2013 ; Plevin et McLellan, 2020). La lésion d'ostéochondrose de grande taille au niveau du grasset diminue fortement le pronostic sportif par son étendue (Sparks et al., 2011 ; van Weeren, 2020). Les fractures de fatigue intra-articulaires les plus fréquentes se localisent au niveau des condyles métacarpiens/métatarsiens 3, du carpe et du tarse suite aux efforts intenses et répétitifs (Riggs, 2002). Le défi des traitements de ces deux types de lésions consiste à restaurer la surface articulaire.

Lors de lésions intra-articulaires chez le cheval de course, le traitement est choisi dans le but d'obtenir le meilleur pronostic sportif. Ce travail a comme objectif personnel d'approfondir ma connaissance de la restauration de la surface articulaire en discernant les conditions d'extraction ou de fixation des fragments ostéochondraux dans le grasset, le carpe et le tarse et les différents systèmes de fixation.

Basé sur la littérature actuelle, ce travail aborde le diagnostic et les moyens de fixation des fragments ostéochondraux confinés dans les marges articulaires en prenant comme sujets principaux l'ostéochondrose du grasset et les fractures de fatigue au niveau du carpe et du tarse. Bien qu'elles puissent être guidées par arthroscopie, les fractures de fatigue condylaires ne seront pas détaillées car leur fixation se fait par une technique extra-articulaire et/ou ne sont pas sujettes à l'extraction du fragment en alternative chirurgicale.

Ce travail est divisé en quatre parties. La première partie met en parallèle l'étiopathogénie de l'ostéochondrose et de la fracture de fatigue. La seconde partie aborde le diagnostic clinique et les spécificités radiologiques propres à chaque entité pathologique. La troisième concerne plus particulièrement la question du choix d'extraire ou de fixer le fragment ostéochondral et sous quelles conditions. Les systèmes de fixation disponibles en chirurgie équine et ceux potentiellement utilisables par leur application en médecine humaine y sont détaillés. La quatrième et dernière partie reprend la technique de fixation principale de chaque cas de figure : l'ostéochondrose du grasset, la fracture frontale/sagittale de l'os carpal 3, la fracture de l'os tarsal central et la fracture de l'os tarsal 3. Les améliorations décrites par des auteurs, le programme de révalidation et le pronostic sportif post-opératoire y seront également abordés.

1 Etiopathogénie de l'ostéochondrose et des fractures de fatigue

1.1 Ostéochondrose

Ostéochondrose L'ostéochondrose (OC) est une affection ostéoarticulaire juvénile caractérisée par un défaut d'ossification endochondrale focal au niveau des épiphyses des os longs. La conséquence de ce phénomène est une rétention de cartilage mou et fragile au niveau de l'os sous chondral épiphysaire (Wright et Minshall, 2005 ; Ytrehus et al., 2007 ; Mirams et al., 2016 ; Bourebaba et al., 2019).

L'étiopathogénie n'est pas encore tout à fait connue. Cependant, il est admis avec certitude que de multiples facteurs sont à l'origine de l'ostéochondrose (Vander Heyden et al., 2013). Différents facteurs de risques sont évoqués par les auteurs tels que la génétique, l'alimentation de la jument gestante et du poulain en croissance, l'exercice, les contraintes biomécaniques, les traumatismes, les perturbations endocriniennes et les défauts de vascularisation (Vander Heyden et al., 2013 ; van Weeren 2019).

En 2007, Ytrehus et collaborateurs, ont décrit une hypothèse sur la pathogénie des lésions d'ostéochondrose épiphysaire. Elle se déroulerait en trois phases (Figure 1.).

La première phase est l'ostéochondrose latente. Elle se développerait à la suite d'une nécrose ischémique au niveau du cartilage épiphysaire. Cette nécrose conduit à une insuffisance de différenciation et de maturation des cellules cartilagineuses épiphysaires. Les lésions de l'ostéochondrose latente ne sont pas visibles à la radiographie. Les lésions de la première phase peuvent évoluer de deux manières. Soit se résorber et l'os sous chondral est à nouveau sain, soit persister. Si elles persistent, elles rentrent dans la deuxième phase et évoluent en ostéochondrose manifeste. C'est une zone cartilagineuse focale qui ne subit pas d'ossification endochondrale et de minéralisation. Le cartilage ne sera pas transformé en os et deviendra mou et fragile, ce qui peut provoquer la formation de zones irrégulières de faible densité ou des fissures dans l'os sous-chondral visibles à la radiographie. L'ostéochondrose manifeste peut évoluer en ostéochondrose disséquante en raison du cartilage qui se fissure davantage jusqu'à atteindre le cartilage hyalin articulaire. Ceci peut se produire par suite de contraintes biomécaniques (a)normales ou un trauma. Il y aura alors formation de flaps ou de fragments ostéochondraux aux marges articulaires. Les flaps et les fragments peuvent subir une minéralisation secondaire et donc devenir visibles sur les clichés radiographiques. Les fragments sont complètement détachés de l'os sous chondral au contraire des flaps ostéochondraux qui sont encore partiellement attachés. L'ostéochondrose manifeste peut également

conduire à la formation d'un kyste sous-chondral dans les régions de compressions, comme au niveau de condyle médial du fémur. (van Weeren, 2019)

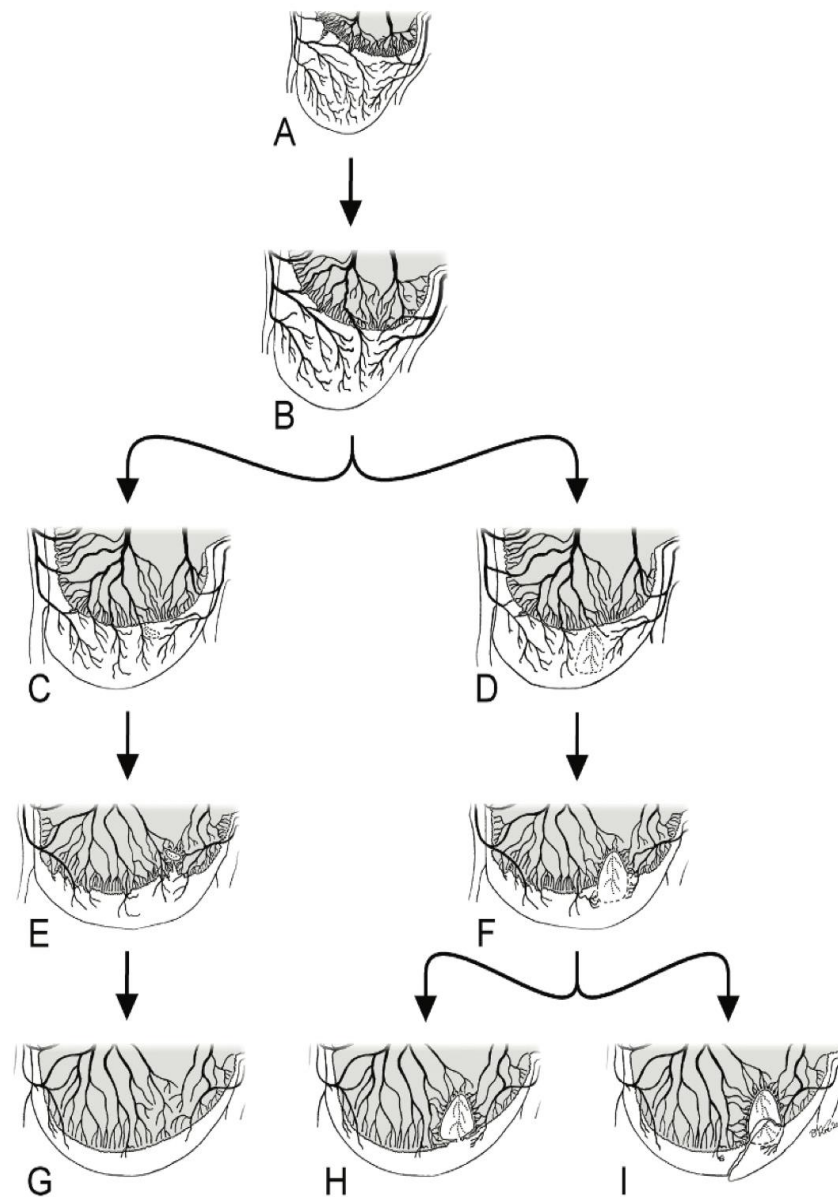


Figure 1. Pathogénie de l'ostéochondrose épiphysaire (Ytrehus et al., 2007)

A) Cartilage épiphysaire, B) progression du front d'ossification, C) ostéochondrose latente : petite lésion de nécrose ischémique, D) ostéochondrose latente : grande lésion de nécrose ischémique, E) régression, F) ostéochondrose manifeste, G) Cartilage articulaire et os sous chondral sains, H) Kyste, I) Ostéochondrose disséquante : flap/fragments ostéochondraux

Les articulations les plus prédisposées aux lésions d'ostéochondrose sont : l'articulation fémoro-patellaire, l'articulation tibio-tarsale et l'articulation métacarpo-phalangienne (McIlwraith, 2013). Chacune d'entre elles possède des localisations spécifiques où l'on peut trouver les lésions d'ostéochondrose (Wright et Minshall, 2005).

Les galopeurs, les trotteurs ainsi que les demi-sang, les quarter horses et les chevaux arabes y sont davantage prédisposés. Les articulations les plus atteintes chez les galopeurs sont avant tout le grasset ensuite le boulet et enfin le tarse. Environ 10 % des jeunes galopeurs (14-21 mois) ont des lésions ostéochondrales dans l'articulation du grasset. Six pourcents de la population constituée par les 10 % ont des lésions ostéochondrales au niveau de la lèvre latérale de la trochlée fémorale (Sparks et al., 2011 ; Russel et al., 2017).

Quant aux trotteurs, le tarse (17-23%) est le plus touché suivi par le boulet et enfin le grasset dans une moindre mesure (Lykkjen et al., 2012 ; Naccache et al., 2018).

Ce travail va s'intéresser en partie au diagnostic et au traitement de l'ostéochondrose du grasset chez le cheval de course. C'est la lésion d'ostéochondrose ayant le plus faible pronostic sportif, en effet il diminue d'autant plus que la taille de la lésion augmente (Sparks et al., 2011 ; van Weeren, 2020). Les lésions se situent majoritairement sur la lèvre latérale de la trochlée fémorale, toutefois elles peuvent se situer au niveau de la lèvre médiale de la trochlée fémorale, de la rotule ou dans la trochlée fémorale (van Weeren, 2019).

1.2 Fractures de fatigue

La fracture de fatigue, encore appelée fracture de stress, est la conséquence d'une exposition cyclique à des contraintes inférieures au seuil de fracture. Ces contraintes cycliques induisent des micro-dommages fragilisant la structure osseuse. Ceux-ci créés par la fatigue sont physiologiques et stimulent le remodelage osseux avec du repos (Brown et al., 2019 ; Johnston et al., 2020 ; Plevin et McLellan, 2020).

En revanche, l'accumulation de micro-dommages par suite des efforts intenses et répétitifs chez les jeunes chevaux de course provoque de l'ostéosclérose. Ceci diminue la compliance osseuse et prédispose l'os à des lésions de type fracture de fatigue car sa capacité à absorber les chocs diminue. Différents auteurs ont formulé l'hypothèse selon laquelle la sclérose de l'os sous chondral forme le début de la pathogénie et la fracture de fatigue (complète/incomplète) est la lésion finale (Riggs, 2002 ; Secombe et al., 2002 ; Hirsch et al., 2007 ; Martig et al., 2014 ; Stewart and Kawcak, 2018 ; Baldwin et al., 2020 ; Gasirowski, 2020 ; Plevin et McLellan, 2020).

En conclusion, la fracture de fatigue est l'aboutissement d'un processus de longue durée durant lequel l'os n'a pas adapté sa structure aux contraintes auxquelles il est soumis à la suite d'un repos insuffisant ou un exercice maintenu (Brown et al., 2019).

Ce type de fracture se localise à des endroits particuliers et possède des caractéristiques spécifiques définies par Riggs en 2002.

- 1) Aucune association avec un trauma ; la fracture est souvent détectée chez des chevaux ayant un entraînement intense ;
- 2) Localisation précise ; le condyle médial et latéral du métacarpien/métatarsien 3, la diaphyse du métacarpien/métatarsien 3, l'os carpal 3, l'os tarsal central et l'os tarsal 3 ;
- 3) Traits de fractures similaires d'un cheval à l'autre ;
- 4) Signes histopathologiques et macroscopiques de pathologies chroniques sur les marges de la fracture ;
- 5) Des fractures de fatigue incomplètes, détectées cliniquement ou post-mortem, se retrouvent également à des endroits semblables aux fractures complètes ;

Le paragraphe suivant va aborder les particularités des fractures de fatigue des os du carpe et du tarse.

Dans le carpe, l'os le plus communément atteint est l'os carpal 3 (Doering et al., 2019). La fracture de l'os carpal 3 peut se présenter sous 2 configurations : soit dans le plan frontal (Figure 2) soit dans le plan sagittal (Figure 3). La fracture dans le plan frontal, déplacée ou non, est la plus fréquente. Elle passe généralement par la facette radiale de l'os carpal 3 et se dirige distalement vers l'articulation carpo-métacarpienne. La fracture dans le plan sagittal, plus stable que la fracture frontale, est plus communément trouvée du côté médial à hauteur de la facette radiale (Baldwin et al., 2020 ; Tallon et al., 2020).

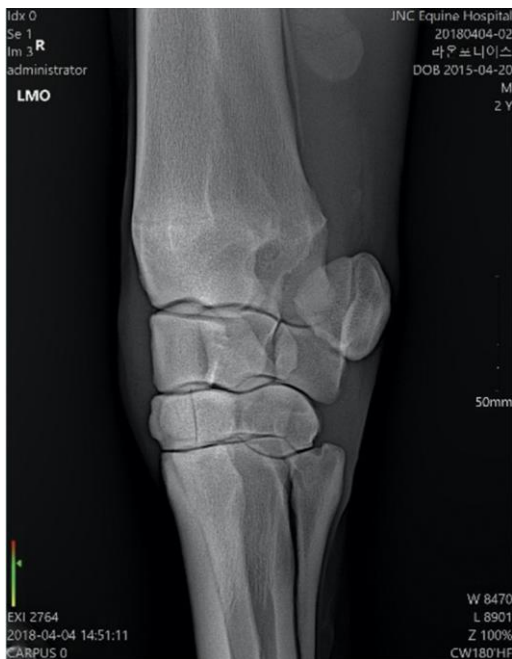

Figure 2. Fracture frontale complète de l'os carpal 3 sur un cliché radiographique dorsolatéral-palmaromédial oblique (DL-PMO) (Kim et Cho, 2020)

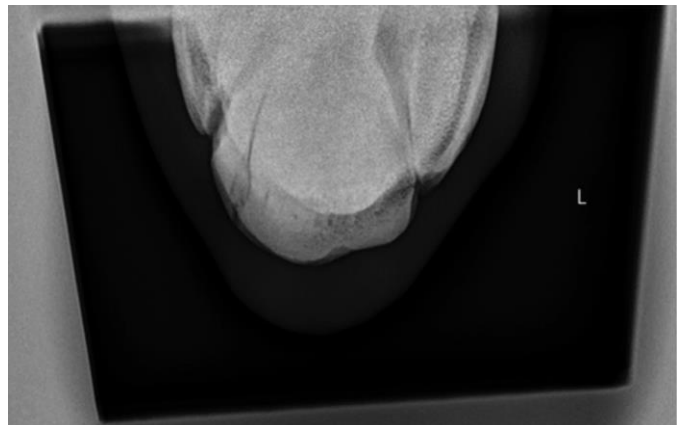

Figure 3. Fracture sagittale incomplète de l'os carpal 3 sur un cliché radiographique dorsoproximal-dorsodistal oblique. (DPr-DDiO) (Tallon et al., 2020)

L'étude bio-mécanique des allures permet de justifier cette localisation préférentielle au niveau de l'os carpal 3. En effet, au pas et au trot, les contraintes sont divisées équitablement sur les facettes articulaires intermédiaire et radiale en excluant la partie dorsale de l'os carpal 3. Au galop et au trot à haute vitesse, on observe une (hyper)extension de l'articulation inter-carpienne. Les contraintes exacerbées sur l'os radial du carpe consécutives à l'(hyper)extension sont alors distribuées principalement sur la partie dorsale de la facette articulaire radiale de l'os carpal 3 conduisant à la fatigue de cette région de l'os (Secombe et al., 2002 ; Hirsch et al., 2007 ; Baldwin et al., 2020 ; Gasiorowski, 2020 ; Kadic et al., 2020).

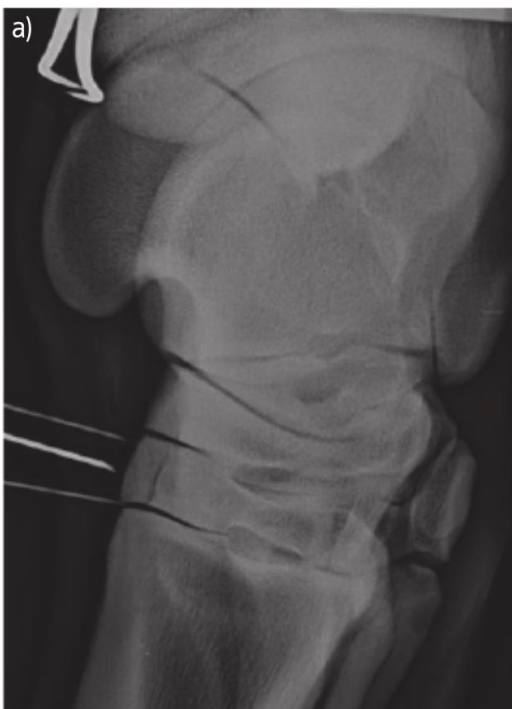

Figure 4. Fracture frontale complète de l'os tarsal 3 sur un cliché radiographique dorsomédial-plantarolatéral oblique. (Barker et Wright, 2017)

Au niveau du tarse, elles se localisent plus fréquemment au niveau de l'os tarsal 3 que de l'os tarsal central chez les jeunes chevaux de courses (Auer, 2019). La fracture de l'os tarsal 3 (Figure 4) se trouve dans le plan frontal avec une orientation dorsomédial-plantarolatérale tandis que la fracture de l'os tarsal central a une orientation à peu près latéro-médiale (Knuchell et al., 2016, Barker et Wright, 2017).

En conclusion de l'étiopathogénie des deux entités pathologiques, l'ostéochondrose est une pathologie développementale de l'os sous-chondral caractérisé par un défaut d'ossification endochondrale, tandis que la fracture de fatigue est une pathologie dégénérative de l'os sous-chondral en raison d'un surmenage de l'os. Ces deux pathologies fort distinctes par leur étiopathogénie ont uniquement en commun des lésions apparaissent à des endroits précis et similaires d'un cheval à l'autre.

2 Diagnostic de l'ostéochondrose et des fractures de fatigue

2.1 Diagnostic de l'ostéochondrose du grasset

2.1.1 Examen clinique

Les jeunes galopeurs de moins de 2 ans récemment mis à l'entraînement peuvent être présentés pour effusion fémoro-patellaire aiguë (Vos, 2008). L'effusion articulaire est le signe clinique le plus typique que l'on rencontre lors de l'examen statique chez les chevaux atteints d'ostéochondrose au niveau du grasset (McIlwraith, 2013). À l'examen dynamique, une boiterie légère à sévère répondant positivement au test de flexion peut être observée (Vos, 2008 ; Clarke et al., 2015).

Certains chevaux ne boitent pas mais montrent plutôt une raideur et une foulée raccourcie du postérieur atteint (McIlwraith, 2013). L'atteinte bilatérale est fréquente (50%) même si un seul grasset montre des signes cliniques (Bourzac et al., 2009). Parfois les chevaux ne montrent aucun signe clinique et le diagnostic est fait lors de bilans radiologiques préalables à la vente ou à la mise à l'entraînement vers l'âge de 12-18 mois (van Weeren, 2019).

2.1.2 Examens complémentaires

Radiographie

La radiographie est la technique de choix afin de visualiser les lésions d'ostéochondrose. Les deux grassets sont systématiquement radiographiés. Deux projections sont typiquement utilisées pour radiographier le grasset, la vue LM et la vue Cd45°L-CrM (Bourzac et al., 2009 ; McIlwraith, 2013).

Les lésions d'ostéochondrose peuvent être de formes différentes et se situent principalement dans la région de la lèvre latérale de la trochlée fémorale qui entre en contact avec la partie distale de la patella. On peut observer des irrégularités de l'os sous chondral, des encoches dans l'os sous chondral ainsi que des flaps et des fragments ostéochondraux de la lèvre latérale de la trochlée fémorale. Les flaps et les fragments ne sont visibles à la radiographie qu'à condition qu'ils aient subi une minéralisation secondaire. La projection LM est la projection qui permet de décrire la localisation et la taille de la lésion avec le plus de précision (McIlwraith, 2013).

La radiographie sous-estime la sévérité des lésions car le cartilage articulaire ne peut pas être évalué (van Weeren, 2019 ; McIlwraith, 2013).

Echographie

Pour pallier la limite de l'évaluation du cartilage par l'examen radiographique, il est possible de compléter le diagnostic par une évaluation échographique du grasset. L'échographie, plus sensible que la radiographie, permet d'évaluer le cartilage articulaire ainsi que l'os sous chondral au niveau de l'articulation fémoro-patellaire. L'échographie permet d'estimer plus précisément la sévérité des lésions d'ostéochondrose. En effet cette technique permet également de détecter des lésions discrètes du cartilage articulaire ou de légers changements dans l'os souschondral (Bourzac et al., 2009 ; Beccati et al., 2013).

La combinaison des 2 techniques d'imagerie permet d'avoir un diagnostic précis sur la localisation, la taille et la sévérité des lésions ostéochondrales au niveau de la lèvre latérale de la trochlée fémorale (Bourzac et al., 2009).

Arthroscopie

La méthode de diagnostic de choix est l'arthroscopie car elle permet une visualisation et une palpation du cartilage fémoro-patellaire. Une méthode d'arthroscopie a été élaborée afin de pouvoir visualiser le cartilage articulaire sur cheval debout. L'utilisation d'un arthroscope d'un diamètre de 18G et d'une longueur de 100 mm permet de visualiser le cartilage articulaire du grasset en légère flexion ou extension sur cheval sédaté. La lèvre latérale de la trochlée fémorale est visualisée en entrant l'arthroscope entre le ligament patellaire moyen et le ligament patellaire latéral. Cette technique d'arthroscopie sur cheval sédaté pourrait être utilisée si un diagnostic précis ne peut être émis avec la radiographie et l'échographie et que le propriétaire ne souhaite pas faire une arthroscopie diagnostique sous anesthésie générale. À ce jour cette technique est plutôt utilisée pour examiner les articulations fémoro-tibiales que l'articulation fémoro-patellaire, mais la technique permet d'explorer correctement cette dernière (Frisbie et al., 2014).

2.2 Diagnostic des fractures de fatigue du carpe et du tarse

2.2.1 Examen clinique

D'ordinaire, le signalement et l'anamnèse renseignent un jeune cheval de course âgé de 2 à 4 ans soumis à un exercice intense et fréquent. Ce cheval peut être présenté avec une boiterie discrète à sévère à la suite d'un effort intense au cours duquel aucun choc ou trauma n'est renseigné. La boiterie peut disparaître après un repos confiné au box et réapparaître lors de la reprise de l'entraînement. Malgré tout, les fractures de fatigue peuvent également survenir chez des chevaux de tout âge qui ont été confinés au box pendant une longue période et qui reprennent une activité intense trop rapidement.

Lors de la palpation profonde de la région atteinte, le cheval peut présenter effusion, chaleur et douleur. Un test de flexion positif ainsi qu'une anesthésie intra-articulaire positive confirment une pathologie dans la région suspectée. Néanmoins les anesthésies intra-articulaires sont peu utilisées chez les jeunes chevaux de courses présentés avec une telle anamnèse, car elles présentent un risque de conduire à une fracture complète (Dauvillier, 2004).

2.2.2 Examens complémentaires

L'examen complémentaire de choix est la radiographie afin de visualiser le trait de fracture. Une zone de sclérose est parfois observable autour du trait de fracture dans l'os cortical (Murray et Dyson, 2018). Les fractures de fatigue peuvent être délicates à diagnostiquer avec des vues radiographiques simples car le faisceau de rayon X doit être parallèle au trait de fracture, c'est pour cela que plusieurs vues obliques peuvent être nécessaires (Gunst et al., 2016 ; Barker et Wright, 2017).

De plus, l'utilisation de techniques d'imagerie plus précises telles que le scanner et la scintigraphie sont utiles si la radiographie ne permet pas la mise en évidence d'une fracture, alors que l'anamnèse en laisse présumer une. Il est nécessaire de préciser que ces techniques sont onéreuses. Si le propriétaire ne consent pas l'utilisation de ces techniques pour établir un diagnostic, il est possible d'attendre 7 à 10 jours avant de recommencer un examen radiographique. Cela permettra peut-être de mettre en évidence le trait de fracture (Knuchell et al., 2016).

2.2.3 Spécificités du diagnostic radiologique des fractures de fatigue du carpe

La radiographie permet dans la majorité des cas de confirmer le diagnostic des fractures de fatigue dans l'os carpal 3. Les projections nécessaires sont la LM, la LM en flexion, la DL-PMO, la DM-PLO et la tangentielle (DPr-DDiO) de la rangée distale des os du carpe (Baldwin et al., 2018 ; Murray et Dyson, 2018 ; Ramzan et al., 2019). La projection tangentielle est essentielle et permet souvent à elle seule de diagnostiquer les fractures de l'os carpal 3. Deux vues tangentielles sont possibles : la cassette perpendiculaire à la source contre le MC3 (Figure 5) ou parallèle au sol formant un angle de 30° avec le MC3 (Figure 6) (Secombe et al., 2002).

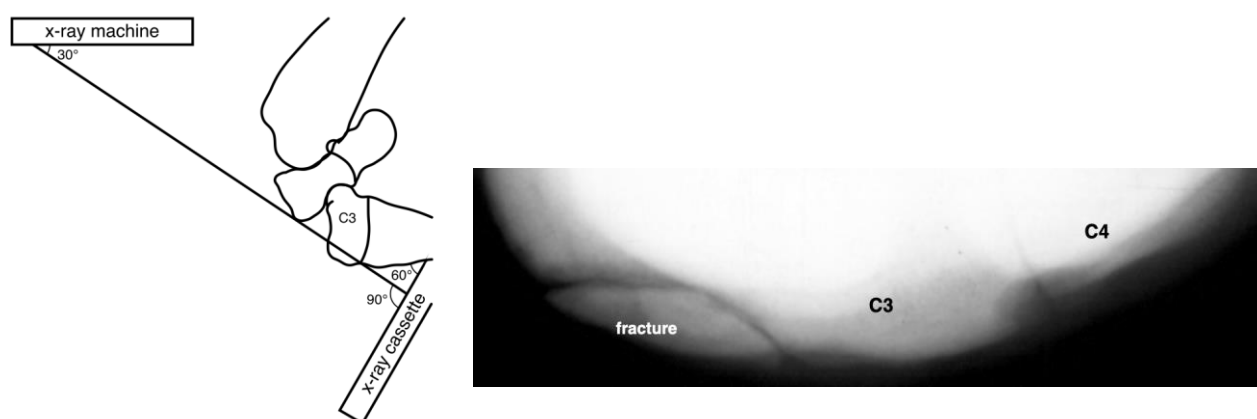


Figure 5. Vue tangentielle (DPr-DDiO) de la rangée distale du carpe (Secombe et al., 2002)
C3 (os carpal 3), C4 (os carpal 4). Une fracture complète de la facette radiale de l'os carpal 3 est identifiée.

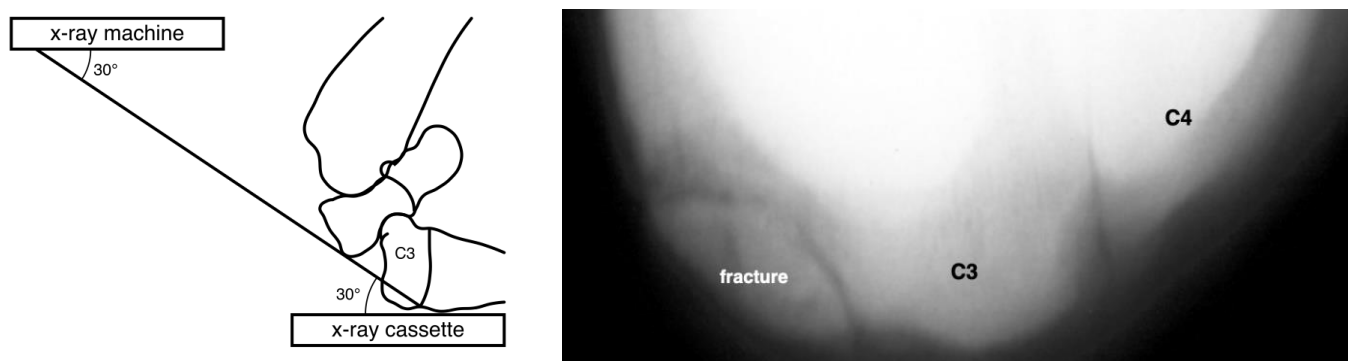


Figure 6. Vue tangentielle (DPr-DDiO) de la rangée distale du carpe (Secombe et al., 2002)
C3 (os carpal 3), C4 (os carpal 4). Le carpe de la Figure 5 est radiographié avec la cassette positionnée comme si dessus, une fracture frontale complète de la facette radiale de l'os carpal 3 est également identifiée.

La vue LM en flexion (70°) permet d'apprécier la réduction adéquate de la fracture frontale complète ou partielle. Cette vue est donc intéressante pour placer le membre lors de la chirurgie (Baldwin et al., 2020).

Les fractures sagittales de l'os carpal 3 sont plus difficiles à détecter. Les vues DM-PLO ou DPr-DDiO permettent souvent de faire le diagnostic (Richardson, 2002 ; Murray et Dyson, 2018 ; Ramzan, 2019). Néanmoins, le trait de fracture sagittal reste parfois indétectable sur ces vues standards. Cela étant, Ramzan a publié en 2019 une projection DPrL(15-35°)-PDiMO (Figure 7, Figure 8) avec le carpe fléchi ayant une sensibilité diagnostique supérieure à la vue DPr-DDiO pour la détection des fractures sagittales de l'os carpal 3 (Ramzan, 2019).

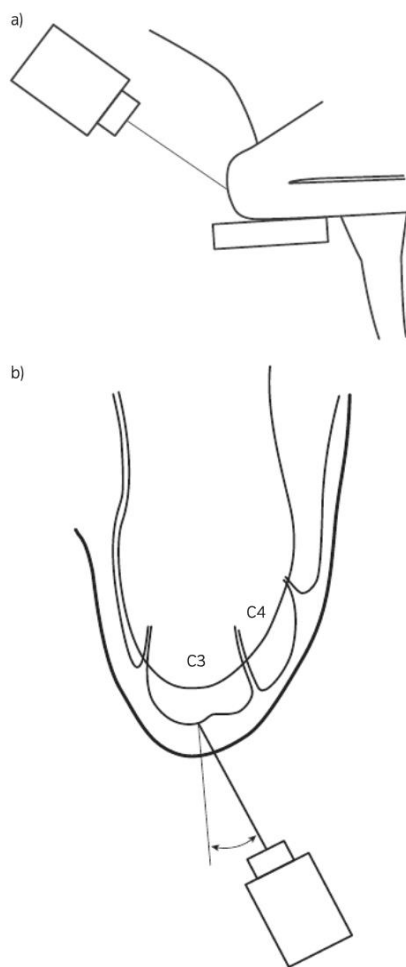


Figure 7. Vue tangentielle modifiée de la rangée distale des os du carpe ; DPrL(15-35°)-PDiMO (Ramzan, 2019.)

Vue schématique de profil de la technique
Vue schématique dorsal de la technique
C3 (os carpal 3), C4 (os carpal 4)

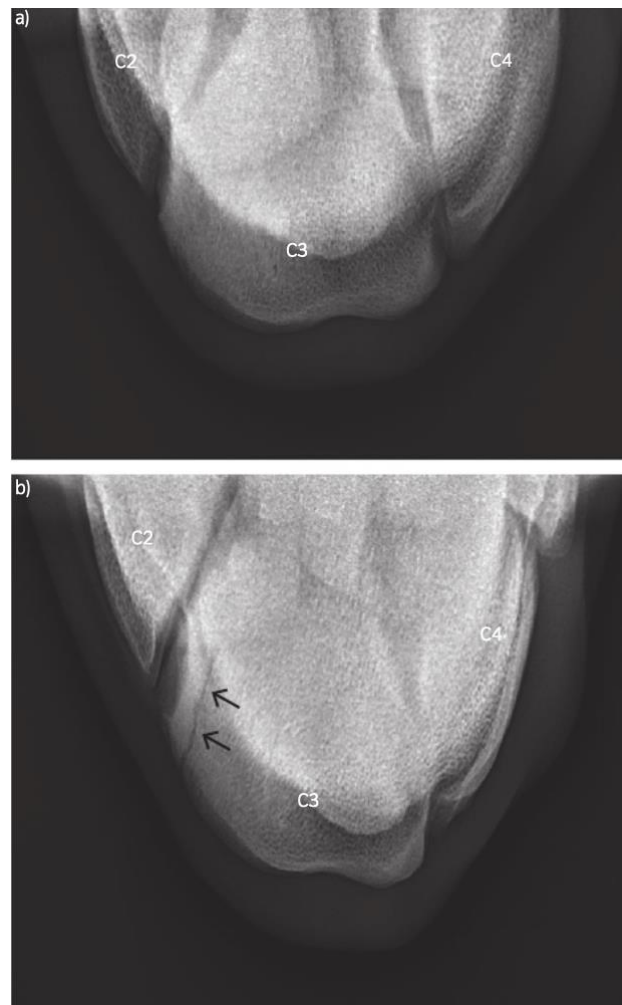


Figure 8. Vues tangentielles du carpe (Ramzan, 2019)

- a) Vue tangentielle (DPr-DDiO) ; pas de fracture apparente
- b) Vue tangentielle modifiée (DPrL(15-35°) - PDiMO) du même carpe, permettant d'identifier une fracture sagittale incomplète de la facette radiale de l'os carpal 3; indiquée par la flèche

C2 (os carpal 2), C3 (os carpal 3), C4 (os carpal 4)

2.2.4 Spécificités du diagnostic radiologique des fractures de fatigue du tarse

Les fractures de l'os tarsal 3 et de l'os tarsal central peuvent être difficiles à mettre en évidence dans la mesure où il y a peu de déplacement dorsal ou médial des fragments par la stabilité articulaire du tarse. Plusieurs vues obliques à divers degrés seront donc nécessaires afin de visualiser le trait de fracture comme un trait radiotransparent unique (Busoni et Audigié, 2018).

À la radiographie, la fracture de l'os tarsal central est plus facilement visualisée sur une vue LM tandis que la fracture de l'os tarsal 3 (Figure 9) est plus évidente sur une vue DM-PILO. La vue DM-PILO doit être répétée à divers degrés afin de mettre en évidence un trait de fracture (Knuchell et al., 2016 ; Barker et Wright, 2017).

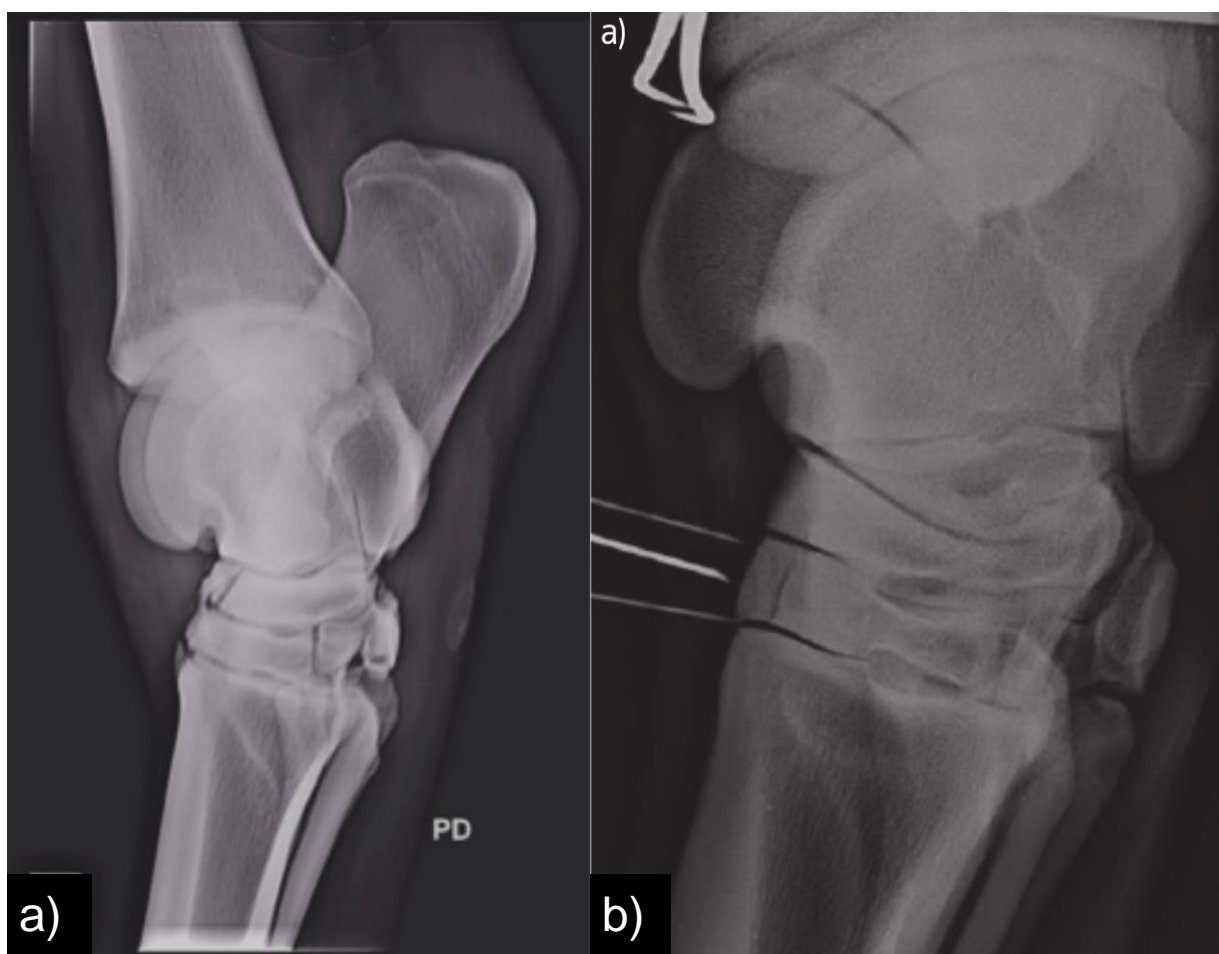


Figure 9. Diagnostic des fractures de fatigue du tarse

- a) Fracture de l'os tarsal central sur une vue LM (Clinique Vétérinaire de Grosbois, s.d.)
- b) Fracture de l'os tarsal trois sur une vue DM-PILO. (Barker et Wright, 2017)

3 Traitements

Le traitement chirurgical des « fragments ostéochondraux » consiste soit en l'ablation soit en la fixation de ces derniers. Différentes conditions vont amener le chirurgien à choisir l'une ou l'autre option. Elles seront abordées en premier, ensuite différentes techniques de fixation seront exposées.

3.1 Conditions de fixation ou d'enlèvement des « fragments ostéochondraux »

3.1.1 Au niveau du grasset

Le traitement de choix a toujours été de débrider les lésions ostéochondrales sous contrôle arthroscopique. Ce débridement est réalisé après la stabilisation intrinsèque des lésions ostéochondrales afin de minimiser le débridement chez les jeunes chevaux. Le jeune cheval âgé de 11-12 mois présentant de petites lésions ostéochondrales persistantes est opéré afin d'espérer une guérison maximale du tissu ostéochondral (Fortier et Nixon, 2005 ; McIlwraith, 2013). Débrider les lésions ostéochondrales a pour conséquences la formation de fibrocartilage et d'irrégularités permanentes de l'os sous chondral visibles plusieurs années sur des clichés radiographiques. Ce fibrocartilage est de qualité inférieure aux qualités biomécaniques du cartilage hyalin (Nixon et al., 2004 ; Fortier et Nixon, 2005).

Débrider de grandes lésions a un impact considérable sur l'anatomie de la surface articulaire. Ceci peut conduire à des instabilités ayant pour conséquence la formation d'ostéoarthrose dans l'articulation fémoro-patellaire. Ceci a amené Nixon et collaborateurs, 2004 à décrire les conditions pour qu'un flap ostéochondral soit propice à la fixation. Les conditions évaluées par imagerie sont d'une part, une taille de plus de 2 cm et d'autre part, l'absence de minéralisation dystrophique. Les conditions évaluées par arthroscopie sont que le flap doit être attaché pour 50% de sa circonférence au cartilage articulaire et être relativement lisse. On remarque également le très jeune âge des chevaux intégrés dans l'étude (moyenne 6,8 mois) (Nixon et al., 2004).

Sparks et collaborateurs, 2011 ont élargi les critères de sélection de leur étude afin d'inclure des chevaux ayant des lésions plus sévères ou chroniques. Une minéralisation dystrophique de 75% (Figure 10) du flap cartilagineux, un détachement de 75% du flap ostéochondral et un cartilage articulaire légèrement abimé étaient acceptables. Dans leur étude, la moyenne d'âge est plus élevée lors de l'opération (9,7 mois).

Dans les deux études, la décision finale de fixation ou d'enlèvement est prise lors de l'évaluation arthroscopique et à ce jour, une seule méthode de fixation a été utilisée : le brochage polydioxanone (PDS).

Les résultats communs aux deux études sont d'une part une amélioration radiographique significative en 6 à 12 mois post-opération en comparaison aux jeunes chevaux ayant subi un débridement des lésions ostéochondrales et d'autre part une absence de boiterie dans 95% des cas avec pour origine le(s) grasset(s) traités sur le long terme (1 an et plus) (Nixon et al., 2004 ; Sparks et al., 2011).

La minéralisation du flap ostéochondral dans l'étude de Sparks et collaborateurs, 2011 n'a pas montré de différence significative en parallèle aux flaps non minéralisés (Nixon et al., 2004 ; Sparks et al., 2011), ce qui permet de conclure avec prudence (faible nombre de cas) que des flaps partiellement minéralisés ont le potentiel d'être rattachés à l'os sous chondral.

Les critères initialement décrits par Nixon et collaborateurs, 2004 limitaient le rattachement des flaps ostéochondraux aux très jeunes chevaux (< 8 mois). La moyenne d'âge plus élevée dans l'étude de Sparks et collaborateurs, 2011 démontre qu'il est possible de rattacher des lésions d'ostéochondrose après la fin du seuil de stabilisation intrinsèque (8 mois) chez de jeunes chevaux (Nixon et al., 2004 ; Sparks et al., 2011).

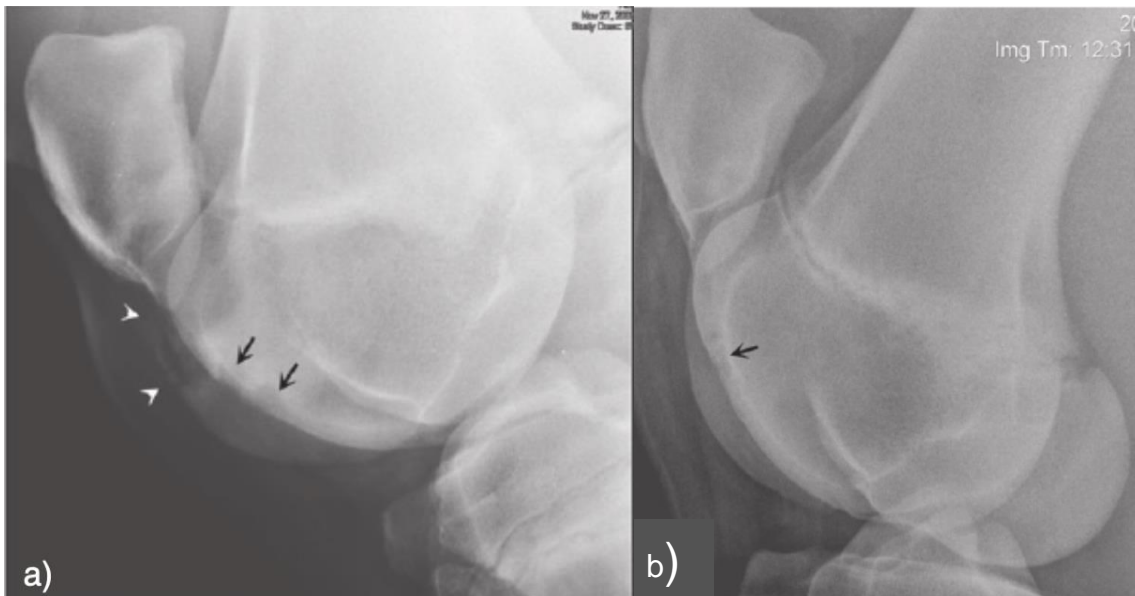


Figure 10 Vues caudolatérale – craniomédiale oblique d'un grasset préopératoire (a) et 9 mois post-opératoire (b) d'un galopeur de 9 mois (Sparks et al., 2011)

- a) Vue pré-opératoire: lésion ostéochondrale partiellement minéralisée sur la lèvre latérale de la trochlée fémorale (flèches blanches) et sur la lèvre médiale de la trochlée fémorale (flèches noires)*
- b) Vue post-opératoire après fixation par brochage PDS: le contour de la lèvre latérale de la trochlée fémorale est restauré et lésions résiduelles suite au débridement de la lésion sur la lèvre médiale de la trochlée fémorale (flèche noire)*

3.1.2 Au niveau du carpe

Pour les fractures de fatigue frontales complètes, deux options chirurgicales sont possibles. Le retrait du fragment ou la fixation. La première option citée est possible mais pas obligatoire lorsque que le fragment mesure moins de 10 mm d'épaisseur (Ruggles, 2019).

L'os sous chondral et le cartilage articulaire peuvent parfois être fortement abimés par la présence d'un petit fragment ostéochondral au niveau du trait de fracture. La prise en charge de ce cas particulier est différente selon les auteurs.

- 1) Ruggles, 2019 propose de retirer l'entièreté du fragment osseux ainsi que le petit fragment ostéochondral. Il propose également une alternative consistant à retirer le petit fragment ostéochondral et de fixer le fragment osseux principal.
- 2) Gasiorowski, 2020 propose de ne pas débrider le trait de fracture afin de garder les plus gros fragments et de stabiliser l'ensemble. Un débridement des petits fragments osseux, ostéochondraux ou cartilagineux est alors fait a posteriori. Si toutefois la réduction ne peut être faite de manière adéquate à cause des fragments, il conseille un débridement précédent la fixation.

Concernant les fractures sagittales de l'os carpal 3, il est nécessaire que le fragment mesure minimum 10mm en partant du bord médial de l'os carpal 3 sur une vue tangentielle afin de pouvoir être fixé correctement (Tallon et al., 2020).

Les fractures incomplètes de l'os carpal 3 peuvent être traitées de manière conservatrice en confinant le cheval au box. Chez certains chevaux, la fracture réapparaît avec la reprise de l'entraînement et nécessite une prise en charge chirurgicale. C'est pourquoi il est conseillé dans la plupart des cas de fixer les fractures incomplètes (Ruggles, 2019).

Il est donc toujours conseillé de fixer le « fragment » au niveau de l'os carpal 3 que la fracture soit complète ou incomplète (Hirsch et al., 2007 ; Ruggles, 2019 ; Gasiorowski, 2020).

3.1.3 Au niveau du tarse

Le traitement de choix pour les fractures de fatigue de l'os tarsal 3 et de l'os tarsal central est toujours de fixer le fragment (Auer, 2019).

En définitive, on remarque qu'il est habituellement recommandé de fixer les fragments ostéochondraux afin de permettre une restauration de la surface articulaire tant pour l'ostéochondrose du grasset que pour les fractures de fatigue du carpe et du tarse chez le cheval de course.

3.2 Techniques de fixation intra-articulaires

Les objectifs des techniques de fixation de fragments ostéochondraux intra-articulaires sont :

- 1) Restaurer les surfaces articulaires pour éviter les pathologies dégénératives.
- 2) Obtenir une réduction stable du flap ostéochondral ou de la fracture.
- 3) Permettre une guérison rapide et un retour rapide à la fonction sportive.

(Taljanovic et al., 2003 ; Barker et Wright, 2017)

3.2.1 Brochage polydioxanone pour l'ostéochondrose

La technique du « brochage polydioxanone (PDS) » décrite par Nixon et collaborateurs en 2004, consiste à venir fixer les flaps ostéochondraux à l'aide de broches de PDS résorbables. Ceux-ci perdent 50% de leur résistance en 5 semaines et seront totalement résorbés en 28 semaines. Les broches ont été utilisées pour fixer des flaps ostéochondraux au niveau du grasset, du tarse et du boulet. L'avantage considérable de cette technique réside dans le fait que la surface articulaire garde une morphologie parfaite à condition que les flaps ostéochondraux se ressoudent à l'os sous chondral. Un inconvénient majeur à cette procédure est le coût élevé de chaque broche de PDS (100\$) (Nixon et al., 2004 ; Fortier et Nixon, 2005 ; Sparks et al., 2011).

À l'heure actuelle, les broches de PDS ne sont plus disponibles sur le marché, et aucune alternative n'a encore été publiée. Il est donc intéressant d'explorer les implants résorbables utilisés en médecine humaine pour traiter les flaps ostéochondraux. Divers implants résorbables existent tel que le Smart Nail™ (Conmed, Utica, NY ; Figure 11), le Chondral Dart™ (Arthrex, Naples, FL; Figure 12) ou la Bio-Compression screw™ (Arthrex, Naples, FL; Figure 13) pour traiter l'ostéochondrose du genou chez l'homme.

Le Smart Nail™ (Conmed, Utica, NY) est un clou résorbable ayant la particularité d'avoir des ailettes permettant une bonne fixation dans l'os sous chondral ainsi qu'une tête pour avoir une compression contre le fragment ostéochondral.

Outre la compression, l'avantage principal du Chondral Dart™ (Arthrex, Naples, FL) et de la Bio-Compression screw™ (Arthrex, Naples, FL) est que ces implants se placent sous le cartilage hyalin afin d'éliminer tout contact avec la surface articulaire (Perelli et al., 2019; Schlechter et al., 2019).



*Figure 11 Smart Nail™
(Conmed, Utica, NY, s.d.)*



*Figure 12 Chondral Dart™
(Arthrex, Naples, FL s.d.)*



*Figure 13 Bio-Compression screw™
(Arthrex, Naples, FL, s.d.)*

Aucune publication ne traite de l'utilisation de ces implants chez le cheval pour traiter les flaps ostéochondraux. Le Smart Nail™ (Conmed, Utica, NY) a été utilisé à la Faculté de Médecine Vétérinaire de Gand (Merelbeke, Belgique) par le Prof. Dr. Ann Martens, Dipl. ECVS sur une pouliche de 8 mois présentant une lésion d'ostéochondrose de taille conséquente dans un des grassets. La Bio-Compression screw™ (Arthrex, Naples, FL) est à l'étude chez le cheval pour traiter les kystes d'ostéochondrose dans le condyle fémoral médial et a déjà été utilisée pour traiter des flaps ostéochondraux dans l'articulation du grasset.

3.2.2 Vis à compression pour fractures de fatigue

Il existe un grand nombre de types de vis sur le marché, toutes ayant des caractéristiques différentes et par conséquent, des applications différentes. Lors de l'utilisation de vis, on cherche toujours à créer une compression du trait de fracture par la conformation de la vis et sa méthode de placement. Ci-dessous une brève description des types de vis à compression utilisées en ostéosynthèse équine (Auer, 2019).

- La vis corticale à compression (Figure 14) est généralement utilisée et permet une compression maximale du trait de fracture avec un placement adéquat (Auer, 2019).



Figure 14 Vis corticale (AO VET surgery reference, 2010)

- La vis canulée (Figure 15) est percée sur toute la longueur de son corps et permet l'utilisation d'une broche guide pour son positionnement. Cette broche indique la voie à suivre à la vis et permet de maintenir la réduction pendant le placement de la vis (Auer, 2019).



Figure 15 Vis corticale canulée AO (AO VET surgery reference, 2010)

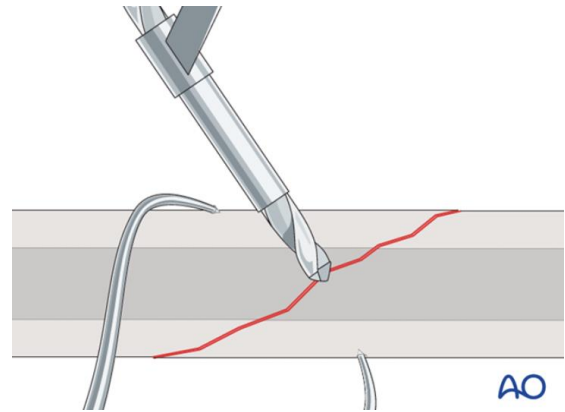
- Parmi les vis canulées, il existe une vis canulée sans tête auto-comprimante par sa structure conique (Figure 16). Sa structure conique vient du fait que le pas de vis diminue en taille depuis la base de la vis vers son apex (Hirsch et al., 2007).



Figure 16 Vis canulée sans tête auto-comprimante 4/5 Acutrak™ (Acumed, Beaverton, OR, s.d.)

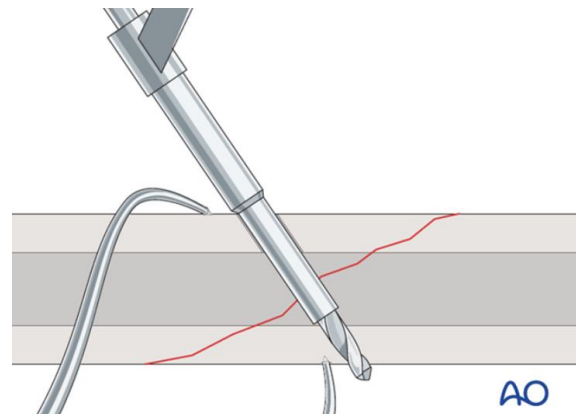
Actuellement, la vis corticale est la plus utilisée. Nous allons reprendre la technique de placement décrite par l'AOVET (AO VET surgery reference, 2010). La compression se produit entre la tête de la vis contre l'os en amont du trait de fracture (cis cortex) et la partie distale de la vis mordant l'os en aval (trans cortex). Afin d'obtenir une compression maximale, il est indispensable que la vis soit placée perpendiculairement au trait de fracture. Les étapes suivantes sont à suivre

- 1) Forer un trou de glissement de la taille du diamètre externe de la vis jusqu'au trait de fracture (cis cortex). Ce trou permet d'amener la vis jusqu'au trait de fracture sans qu'elle ne morde dans l'os (Figure 17).



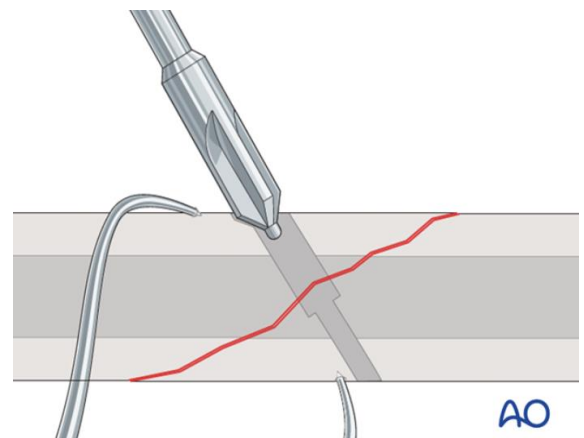
*Figure 17 Forage du trou de glissement
(AO VET surgery reference, 2010)*

- 2) Forer un trou à fileter par le biais du trou précédent, de la taille du diamètre interne de la vis à partir du trait de fracture dans le transcortex. Dans ce trou la vis va mordre dans l'os afin d'obtenir une compression maximale (Figure 18).



*Figure 18 Forage du trou à fileter
(AO VET surgery reference, 2010)*

- 3) Aléser l'assise de tête de vis à l'endroit de positionnement de la tête. Cela permet de diviser les forces de manière homogène sur l'ensemble du cortex accueillant la tête de vis et de réduire ainsi le stress sur le cortex (Gasirowski, 2020) (Figure 19).



*Figure 19 Aléser l'assise de tête de vis
(AO VET surgery reference, 2010)*

- 4) Déterminer la longueur de la vis en mesurant la longueur du trou (Figure 20).

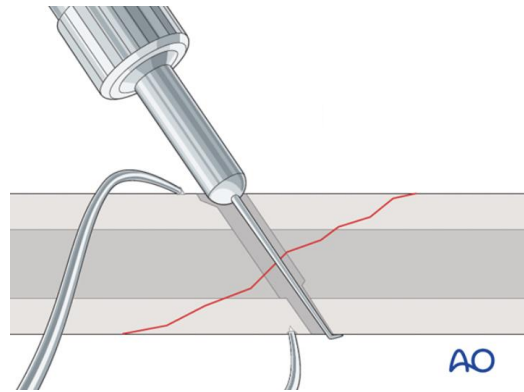


Figure 20 Mesure de la longueur de la vis (AO VET surgery reference, 2010)

- 5) Tarauder le trou à fileter pour créer un trou fileté avec un taraud de diamètre égale au diamètre externe de la vis (Figure 21).

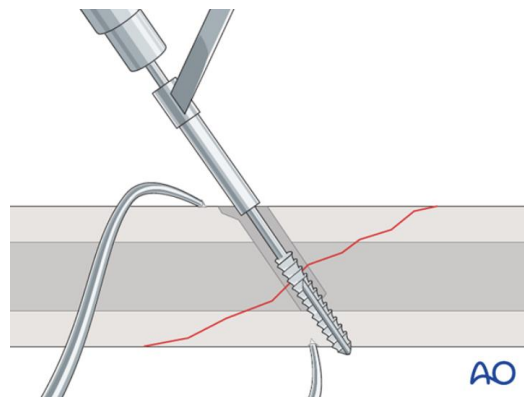


Figure 21. Taraudage du trou dans le transcortex (AO VET surgery reference, 2010)

- 6) La vis est placée et serrée délicatement avec un tournevis à main (Figure 22).

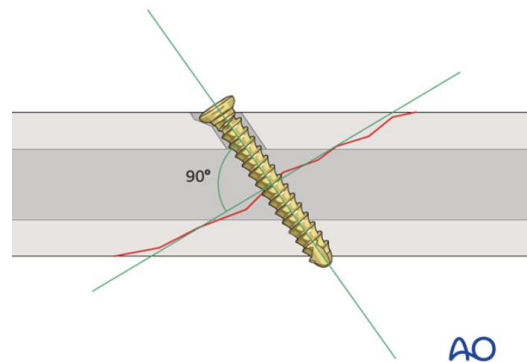


Figure 22 Placer et serrer la vis (AO VET surgery reference, 2010)

4 Applications spécifiques

Dans cette partie, nous allons explorer les différentes possibilités de fixation par entité pathologique, le programme de revalidation ainsi que leur pronostic sportif.

4.1 Ostéochondrose de la lèvre latérale du grasset

4.1.1 Traitement par fixation du flap ostéochondral par brochage polydioxanone

Le flap ostéochondral à hauteur de la lèvre latérale de la trochlée fémorale pouvait être fixé à l'os sous chondral en utilisant la technique du "brochage polydioxanone (PDS)" sous contrôle arthroscopique (Figure 22) (Nixon et al., 2004 ; Fortier et Nixon, 2005 ; Sparks et al., 2011).

Ce moyen de fixation n'est plus utilisé et peut éventuellement être remplacé par d'autres implants résorbables comme décrit plus haut (cfr.3.2.1). Le principe de fixation sous contrôle arthroscopique reste néanmoins identique. La technique du brochage PDS est brièvement décrite ci-après.

Une broche de Kirschner permet de forer un trou d'1,3mm de diamètre perpendiculaire à la surface articulaire. La longueur du trou est déterminée en per-opératoire en fonction de la structure du cartilage et de l'os sous-chondral. D'ordinaire, un trou de 19 mm est réalisé à travers le flap ostéochondral et l'os sous-chondral. Ensuite, la broche de PDS mesurant 20mm est insérée à l'aide d'un obturateur dans l'orifice dépassant d'un millimètre la surface articulaire. Une meilleure stabilité de fixation est obtenue en pliant le long de la surface articulaire le millimètre de broche excédant. Plusieurs pins sont nécessaires afin de stabiliser la lésion ostéochondrale. Les pins doivent être espacés de 10mm (Nixon et al., 2004 ; Fortier et Nixon, 2005 ; Sparks et al., 2011).

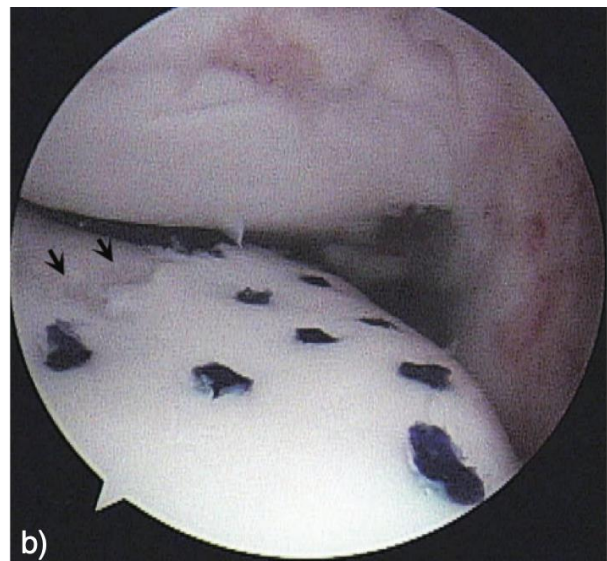


Figure 23. Image d'arthroscopie per-opératoire ; brochage PDS (Sparks et al. 2011)

Broches de PDS implantées dans un flap ostéochondral de la lèvre latérale de la trochlée fémorale. Les flèches, noires indiquent la démarcation entre le cartilage sain de la lèvre latérale de la trochlée fémorale et le flap ostéochondral.

4.1.2 Programme de revalidation

La revalidation consiste d'abord en une phase de repos de 14 jours. Ensuite le cheval peut être marché en augmentant progressivement la durée de marche entre 10 et 30 minutes par jour pendant 6 à 8 semaines. Ensuite, le cheval peut être lâché dans un petit paddock et reprendre le travail progressivement. Un contrôle radiographique vers 3 et 6 mois post-opératoire est à prévoir afin de vérifier l'état de l'os sous chondral (Nixon et al., 2004).

4.1.3 Pronostic sportif post-opératoire

Sparks et collaborateurs, 2011 ont observé l'évolution des chevaux sur le long terme (de 1 à 12 ans). Il en résulte que 95% des chevaux restent non boiteux lors de l'utilisation souhaitée. Cette technique de brochage PDS n'est plus utilisée et de nouvelles études sont nécessaires pour établir le pronostic des autres implants résorbables, l'hypothèse serait que le pronostic reste soit équivalent, soit supérieur.

4.2 Fracture de fatigue de l'os carpal 3

4.2.1 Traitement de la fracture frontale par fixation avec une vis en compression

La fracture frontale est communément fixée de manière mini-invasive en utilisant une vis corticale 3,5 mm ou 4,5 mm en compression sous contrôle arthroscopique (flexion 70°) et radiographique (vue tangentielle). L'utilisation de l'arthroscopie permet un examen complet de l'articulation, un meilleur placement de la vis et une réduction plus précise de la fracture. La vis est placée au centre du fragment selon la technique AOVET (point 3.2.2) en s'aidant d'aiguilles comme repère délimitant le trait de fracture et le fragment. (Figure 23) La réduction de la fracture est vérifiée par arthroscopie et radiographie (vue tangentielle, LM et LM en flexion) tout au long de la procédure (Figure 24) (Richardson, 2002 ; Doering et al., 2019, Baldwin et al., 2020 ; Kim et Cho, 2020).

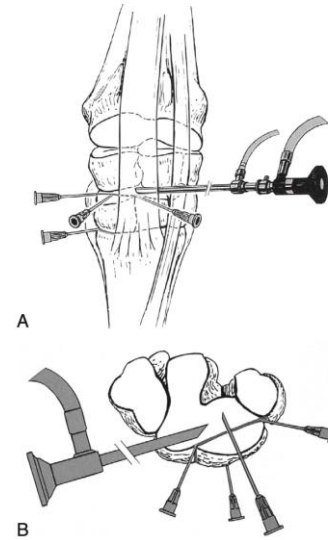


Figure 24. Schéma montrant la délimitation du fragment à l'aide d'aiguilles et le placement de l'arthroscope (Auer, 2019)

- A) Vue dorsale
- B) Vue tangentielle

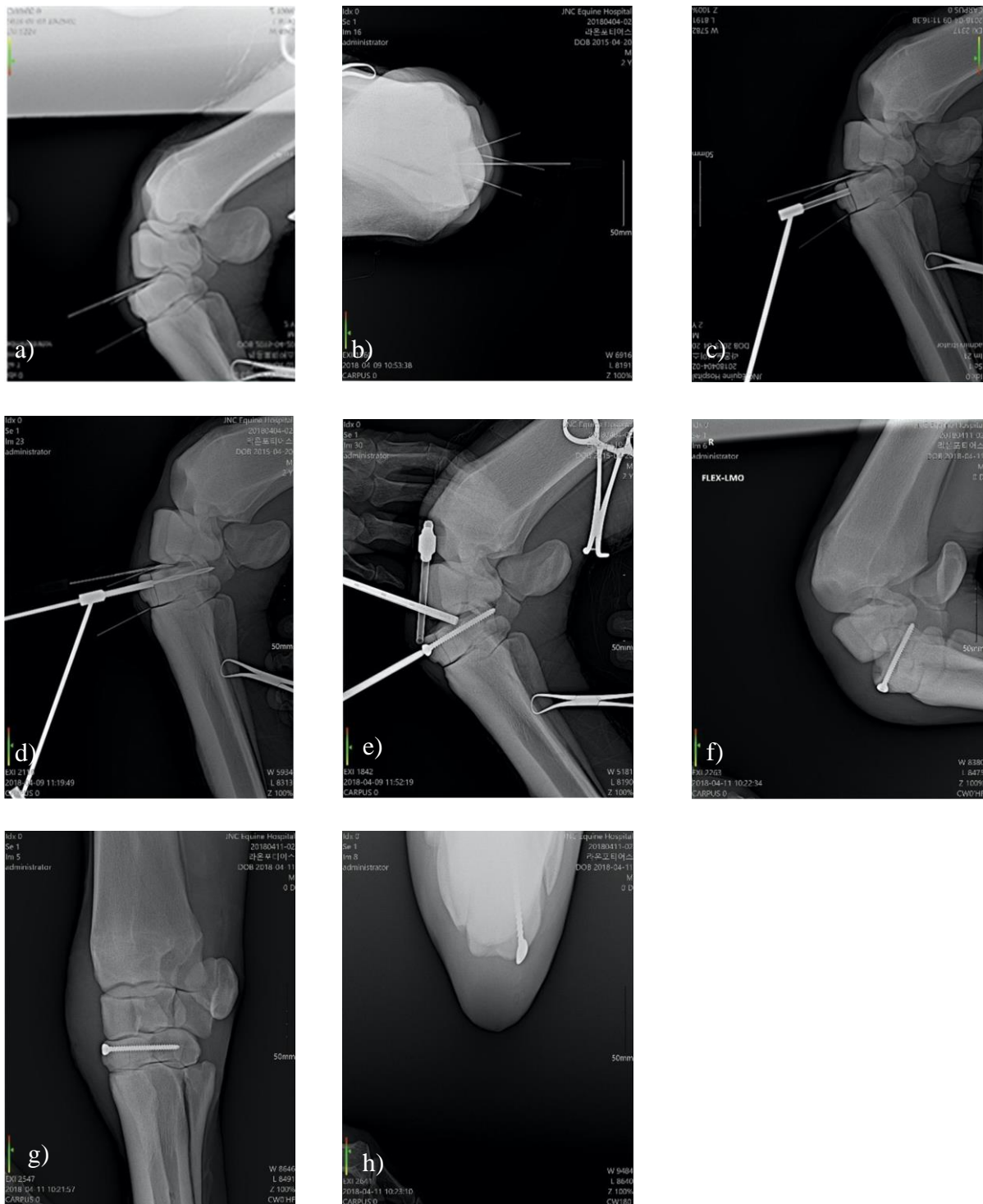


Figure 25. Procédure de fixation d'une fracture frontale de l'os carpal 3 contrôlée par radiographie et arthroscopie (Kim et Cho, 2020)

a) vue LM en flexion : placement des aiguilles percutanée

b) vue tangentielle : placement des aiguilles percutanée

c) forage trou de glissement

d) forage du trou à fileter

e) serrage de la vis corticale de 3,5mm

f) vue LM en flexion : contrôle post opératoire

g) vue DLPMO : contrôle post -opératoire

h) vue tangentielle : contrôle post-opératoire

Cette technique peut être modifiée avec les améliorations proposées par les auteurs suivants :

- 1) Dans le cas d'une fracture frontale déplacée, Richardson, 2002 indique de débrider le trait de fracture afin d'obtenir une meilleure apposition du fragment (Richardson,2002).

En revanche la vision de Gasiorowski, 2020 de ne pas débrider systématiquement le trait de fracture (cfr.3.1.2) semble la manière la plus adéquate d'aborder cette entité afin de restaurer au maximum la surface articulaire.

- 2) La vis doit être placée perpendiculairement au trait de fracture afin d'avoir une compression maximale. Le trait de fracture frontal est d'ordinaire orienté selon l'axe dorsolatéral-palmaromédial oblique. Ceci implique qu'il ne faut pas placer la vis perpendiculairement au carpe mais légèrement DM-PLO et distalement afin d'être parfaitement perpendiculaire au trait de fracture (Gasiorowski, 2020). Ceci est difficilement réalisable sous contrôle arthroscopique et radiographique contrairement à la réduction par arthrotomie. Néanmoins, Gasiorowski, 2020 mentionne que lors du traitement d'une fracture aiguë avec réduction parfaite, la vis ne doit pas obligatoirement être placée légèrement en DM-PLO. Le chirurgien peut alors placer la vis dans un axe dorsopalmaire au carpe. En revanche, dans le cas d'une fracture plus chronique ou d'une réduction parfaite impossible, il est impératif de placer la vis dans un axe DM-PLO afin d'éviter un moment de flexion de la vis ou un déplacement médial du fragment.

- 3) Dans la majorité des cas une seule vis de 3,5mm, d'une longueur de 32-36mm est employée (Richardson, 2002 ; Gasiorowski, 2020). La vis de 3,5mm offre des avantages supplémentaires à la vis de 4,5mm en rentrant moins en contact avec les tissus mous. Il y a également moins de risque de fissurer le fragment osseux lors du serrage et le croisement est plus aisé dans le cas où plusieurs vis sont nécessaires. L'avantage principal d'une vis de 4,5mm est sa résistance plus élevée en flexion. Elle est donc plutôt utilisée dans le cas où le fragment mesure plus de 15 mm en épaisseur ou lorsqu'il manque un morceau de l'os carpal 3 au niveau d'une marge articulaire (Richardson, 2002 ; Ruggles, 2019).
- 4) D'autres auteurs ont étudié l'utilisation de vis différentes que celle utilisée ci-dessus. (AO cortical screw). Hirsch et collaborateurs, 2007 ont utilisé des vis auto-comprimantes canulées sans tête et à pas de vis variable (AT Acutrak™ ; Acumed, Beaverton, OR) normalement employées en chirurgie orthopédique humaine pour traiter des galopeurs atteint d'une fracture frontale de l'os carpal 3. Les résultats obtenus sont concluants car 80% des chevaux opérés ont retrouvé les champs de courses sans diminution significative de leurs gains. Cette étude met en avant les avantages et l'inconvénient principal de ce type de vis comparé à la vis AO Cortical Screw.

Les avantages sont :

- Une résistance supérieure à la fatigue car la compression maximale est due au fait que l'entièreté de la vis mord l'os.
- L'absence de tête élimine les potentiels frottements avec le périoste, la capsule et les tendons. Cela diminue également le risque de fissurer le fragment lors du serrage et enlève la nécessité de faire une assise pour la tête de vis car elle est placée sous la surface du cortex.
- La vis est canulée et permet une réduction plus précise en utilisant une broche guide.
- Composée de titanium, elle a une meilleure biocompatibilité et induit moins de réactions tissulaires comparé au métal.

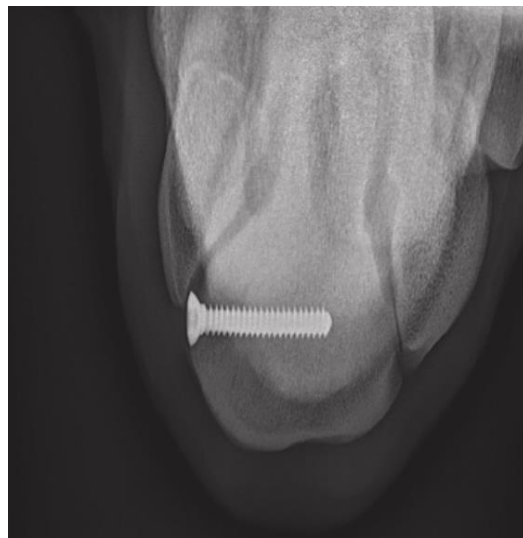Deux inconvénients sont à noter :

- La technique demande une dextérité spécifique liée à la conformation conique particulière (Hirsch et al., 2007).
- Le retrait en cas de complication est plus compliqué (Hirsch et al., 2007).

L'utilisation de ce type de vis est une alternative chirurgicale intéressante au vu de la stabilité équivalente à la vis corticale (AO cortical Screw) et de ses avantages.

4.2.2 Traitement de la fracture sagittale par fixation avec une vis en compression

La fixation par une vis corticale en compression (Figure 26) est le traitement de choix des fractures sagittales. La vis corticale 3,5mm est placée sous contrôle arthroscopique et radiographique (vue tangentielle) afin d'obtenir une réduction stable. Des aiguilles servent de repères pour délimiter le trait de fracture et l'axe à suivre pour placer la vis corticale. Celle-ci est insérée en respectant la technique AOVET (cfr.3.2.2), bien qu'elle ne puisse pas toujours être placée perpendiculairement à la fracture. Il est à tout prix nécessaire d'éviter d'avoir un contact entre l'os carpal 2 et la tête de la vis, ce qui pourrait causer une boiterie post-opératoire (Rugles, 2019 ; Tallon et al., 2020).



*Figure 26. Réduction fracture sagittale de l'os carpal 3 (Tallon et al., 2020)
Vue tangentielle montrant la réduction de la fracture sagittale de l'os carpal 3 par une vis corticale 3,5mm.*

Gasiorowski, 2020 décrit une technique de placement alternative, utilisée chez deux galopeurs, pour placer la vis le plus perpendiculairement possible et éviter le contact avec l'os carpal 2. Il réalise cela en forant un trou de glissement de 6,3 mm à travers la partie dorsale de l'os carpal 2 vers la face médiale de l'os carpal 3. A partir de ce trou de glissement dans l'os carpal 2 il est alors possible de forer dans l'os carpal 3 pour y loger une vis corticale de 3,5mm (tête de 6mm) en compression suivant la technique AOVET (point 3.2.2).

En raison du risque de contact entre la tête de la vis et l'os carpal 2, il serait éventuellement intéressant d'utiliser la vis auto-comprimante canulée sans tête et à pas de vis variable comme alternative (AT Acutrak™ ; Acumed, Beaverton, OR).

4.2.3 Programme de revalidation

Le cheval est d'abord confiné au box pendant 4 à 6 semaines. Ensuite des radiographies de contrôle permettent d'évaluer la cicatrisation osseuse et de décider la suite du programme de revalidation. La plupart des chevaux pourront commencer à marcher au marcheur ou à la main 4 à 6 semaines après l'intervention en augmentant progressivement le temps de marche. Dans le meilleur des cas, un minimum de 4 mois est souvent nécessaire avant de pouvoir reprendre l'entraînement. Le plus souvent 6-8 mois sont nécessaires avant de reprendre un exercice régulier et 1 an avant la première course (Richardson, 2002 ; Tallon et al. 2020).

4.2.4 Pronostic sportif post-opératoire

Le pronostic sportif post-opératoire varie selon le type de cheval (galopeur ou trotteur) et le type de fracture (frontal ou sagittal).

Différents auteurs décrivent une différence significative de retour aux courses entre les trotteurs (67-77%) et les galopeurs (42-65%) indépendamment du type de fracture. En effet les galopeurs ont plus de déplacement des fragments et de lésions articulaires concomitantes (Doering et al., 2019 ; Ruggles, 2019 ; Baldwin, 2020 ; Tallon et al., 2020).

Doering et collaborateurs, 2019 comparent leurs pronostics post-opératoires par type de fracture et type de cheval avec d'autres auteurs. Leurs observations sont :

- Les fractures sagittales ont un meilleur pronostic sportif que les fractures frontales indépendamment du type de cheval. Ceci est principalement expliqué par deux éléments: la stabilité anatomique plus élevée des fractures sagittales car l'os carpal 2 empêche le déplacement médial du fragment et les lésions articulaires concomitantes moins sévères. Cette observation a également été relevée par Kraus et collaborateurs, 2005, Baldwin et collaborateurs, 2019 ainsi que Tallon et collaborateurs, 2020.
- Les galopeurs avec une fracture sagittale (63%) ont un meilleur pronostic sportif que les galopeurs avec une fracture frontale (35%) comme attendu avec l'observation précédente. La différence entre les gains pré et post-opératoires n'est pas significative pour ceux avec une fracture sagittale, mais bien pour ceux avec une fracture frontale.

- Les galopeurs avec une fracture frontale (35%) ont un pronostic sportif nettement inférieur à celui mentionné précédemment par d'autres auteurs. A savoir, Martin et collaborateurs, 1988 ainsi que Stephens et collaborateurs, 1988 ont un pourcentage de 65-67%. La différence peut venir du fait que les fractures ne sont pas identiques entre les études. La taille du fragment joue un rôle important quant à la probabilité de courir à nouveau. Plus le fragment est épais, plus le pronostic sportif diminue. L'étude de Doering et collaborateurs, 2019 comporte une taille de fragment plus élevée (moyenne 8,9mm) que celle faite par Stephen et collaborateurs, 1988 avec une moyenne de 8,1mm. Ceci explique probablement cette différence, mais il faut également garder à l'esprit que les techniques de contrôle antidoping ont évolué au fil des années et que moins de chevaux courent avec une boiterie masquée par des corticoïdes intra-articulaires (Doering et al., 2019).
- Les trotteurs avec une fracture frontale (77%) ont un meilleur pronostic sportif que les trotteurs avec une fracture sagittale (0%). Cette observation est l'inverse de ce qui est généralement conclu et l'inverse de l'observation faite en comparant les galopeurs avec les trotteurs. Néanmoins, cette observation n'est pas significative au vu du très faible nombre de trotteurs (n=2) traités pour fracture sagittale dans l'étude. Une étude à plus large échelle est nécessaire pour conforter ou infirmer cette observation.
- Les trotteurs avec une fracture frontale (77%) ont un meilleur pronostic sportif que les galopeurs avec le même type de fracture (35%). Ceci est dû au fait que les galopeurs ont plus souvent un déplacement du fragment et des lésions articulaires concomitantes à la fracture.

Doering et collaborateurs, 2019 observent aussi l'impact du nombre de vis et de leur diamètre sur le pronostic sportif. Plus ils augmentent au plus le pronostic diminue. Ce qui revient à dire que le pronostic sera d'autant meilleur si le nombre de vis utilisées est faible et de petit diamètre.

Doering et collaborateurs, 2019 mentionnent que l'arthroscopie permet également de donner un pronostic sportif. Des fragments plus gros, déplacés, des lésions cartilagineuses, de la lyse osseuse sont des facteurs qui diminuent le pronostic sportif.

Tableau I Résumé du pronostic des fractures de fatigue du carpe

Résumé du pronostic des fractures de fatigue du carpe
Pronostic des trotteurs supérieur aux galopeurs
Pronostic des fractures sagittales supérieur aux fractures frontales
Pronostic inversement proportionnel au diamètre et au nombre de vis utilisée(s)
L'arthroscopie permet d'affiner le pronostic

Comparaison du pronostic des fractures de fatigue du carpe chez les galopeurs et les trotteurs.

En conclusion, le pronostic sportif d'une fracture de l'os carpal 3 n'est pas évident car de multiples éléments sont à prendre en compte comme la taille du fragment, le déplacement du fragment et les lésions articulaires concomitantes. L'utilisation de la radiographie et de l'arthroscopie permettent d'évaluer ces éléments et donc d'affiner le pronostic sportif.

4.3 Fracture de fatigue de l'os tarsal 3 et de l'os tarsal central

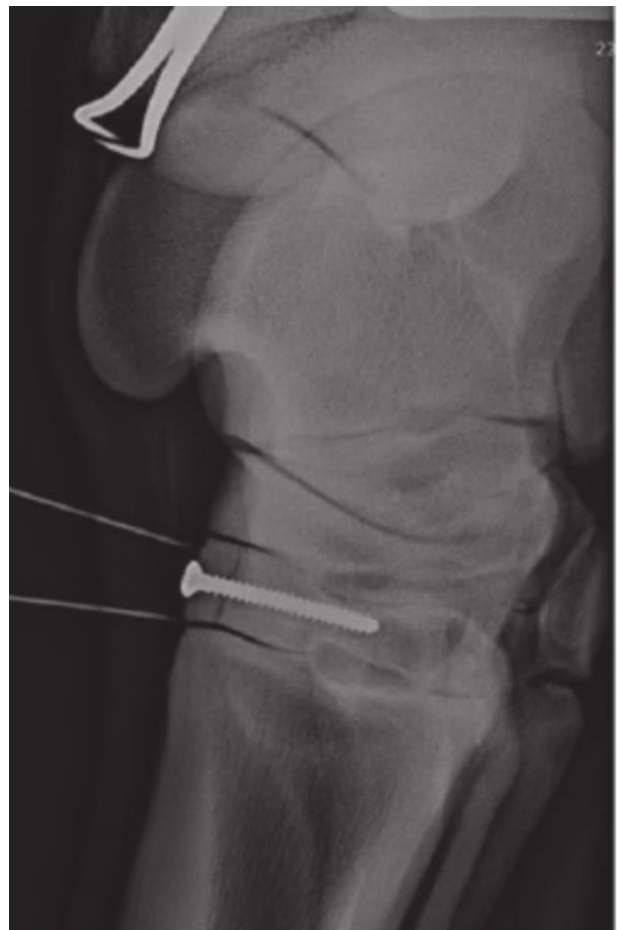4.3.1 Traitement de la fracture de l'os tarsal 3 avec une vis en compression

Le traitement recommandé est le placement mini-invasif d'une vis corticale 3,5 mm en compression selon la technique AOVET (point 3.2.2) sous contrôle radiographique. L'utilisation de la radiographie (vue DM-PILO) et d'aiguilles comme repère permet de placer la vis dans un axe (DL-PIMO) perpendiculaire au trait de fracture (Figure 27) (Barker et Wright, 2017).

Winberg et collaborateurs, 1999 ainsi que Nixon, 2019 ont suggéré qu'il était nécessaire d'utiliser 1 vis de 4,5 mm ou 2 vis de 3,5 mm en compression afin d'éviter la rotation du fragment lors de la fixation de fractures de l'os tarsal 3 ou de l'os tarsal central (Barker et Wright, 2017; Nixon, 2019).

Néanmoins, Barker et collaborateurs, 2017 utilisent une seule vis dans les 17 galopeurs traités pour deux raisons : le fragment est stabilisé par les structures anatomiques adjacentes et un trait de fracture courbé bien comprimé est stable (Barker et Wright, 2017).

Les deux groupes obtiennent une bonne réduction de la fracture. Mais aucune conclusion ne peut être tirée entre ces 2 techniques de fixation par le fait que Barker et Wright, 2017 traitent uniquement des fractures de l'os tarsal 3 et que les autres auteurs traitent des fractures de l'os tarsal central et de l'os tarsal 3 sans faire de distinction dans leur pronostic sportif.



*Figure 27. Vue radiographique DM-PILO per-opératoire. (Barker et Wright, 2017)
La vis est placée dans l'axe DL-PIMO*

4.3.2 Traitement de la fracture de l'os central avec une vis en compression

La fracture de l'os tarsal central, moins fréquente, est réduite à l'aide d'une vis corticale de 4,5 mm ou de deux vis corticales de 3,5 mm en compression sous contrôle radiographique (Figure 28) (Nixon, 2019).

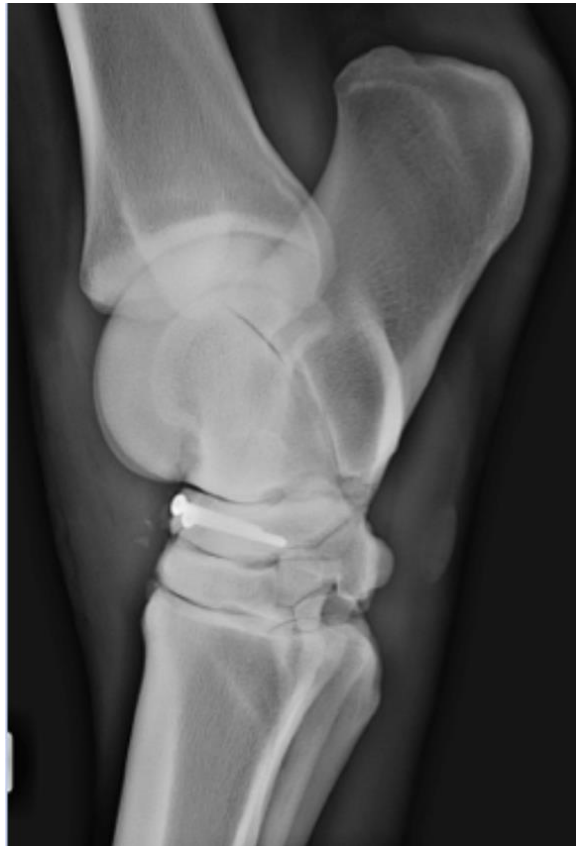

Figure 28. Fixation à l'aide de 2 vis corticales de 3,5 mm. (Clinique Vétérinaire de Grosbois, s.d.)

4.3.3 Programme de revalidation

Un confinement strict au box est recommandé pendant environ 4 semaines suivi d'une reprise de la marche 2 fois par jour pendant 4 semaines. Une période de 4 semaines de trot augmentant progressivement est entreprise si le cheval est non boiteux. Un entraînement léger peut commencer environ 3 mois post-opératoire en suivant l'évolution clinique et radiographique de la fracture. Le temps moyen entre l'opération et le retour sur les champs de courses est d'environ 7 mois (Barker et Wright, 2017).

4.3.4 Pronostic sportif post-opératoire

Peu de littérature décrit le pronostic sportif après le traitement chirurgical des fractures de l'os tarsal 3 et de l'os tarsal central. Le premier pronostic sportif est celui de Winberg et collaborateurs, 1999 décrivant un retour aux courses de 72% des chevaux opérés indépendamment du type de fracture (Gunst et al., 2016).

Barker et Wright, 2017 décrivent un pronostic sportif de 79% pour la fracture de l'os tarsal 3 chez le galopeur. Ce pronostic ne prend pas en compte tous les galopeurs, car certains n'avaient pas fini leur phase de revalidation.

5 Discussion et pistes d'améliorations

Cette partie va reprendre différents éléments de discussion ainsi que mes hypothèses associées. Les principales améliorations décrites par les auteurs y seront également reprises.

Le diagnostic de l'ostéochondrose du grasset et des fractures de fatigue du carpe et du tarse est fait actuellement à l'aide de la radiographie. Dans l'ostéochondrose du grasset, l'utilisation de la radiographie combinée à l'échographie permettrait d'affiner le diagnostic tant au niveau de la taille de la lésion que de sa localisation et sa sévérité. L'avancée majeure dans le diagnostic des fractures de fatigue réside dans l'utilisation de la projection DPrL-DDiMO décrite par Ramzan, 2019 pour diagnostiquer plus aisément les fractures de fatigue sagittales de l'os carpal 3. Cette vue pourrait potentiellement faire partie intégrante des vues à utiliser pour rechercher une fracture de fatigue au niveau du carpe.

L'ostéochondrose du grasset est la lésion ostéochondrale avec le plus faible pronostic sportif. Ce pronostic diminue d'autant plus que la taille de la lésion augmente ; c'est pourquoi il est profitable de pouvoir fixer ces « fragments ostéochondraux » à l'os sous chondral. Nixon et collaborateurs, 2004 ainsi que Sparks et collaborateurs, 2011 ont décrit des conditions de fixation qui n'ont permis de rassembler qu'un faible nombre de cas dans leurs études. La faible fréquence des lésions de grande taille, le nombre peu élevé de prise en charge opératoire et le coût important de la technique proposée par les auteurs ont potentiellement été des éléments qui ont contribué au faible échantillonnage des cas à étudier. Les lésions inférieures à 2 centimètres sont traitées par exérèse et prédisposent le grasset aux lésions d'ostéo-arthrose. Pour éviter celle-ci, il pourrait être intéressant d'étudier la possibilité de fixer ces lésions.

L'utilisation d'implants résorbables ayant déjà fait leurs preuves en chirurgie orthopédique humaine tels que le Smart Nail™ (Conmed, Utica, NY), le Chondral Dart™ (Arthrex, Naples, FL) ou la Bio-Compression screw™ (Arthrex, Naples, FL) semble être une piste d'amélioration pour la fixation des « fragments ostéochondraux » dans le grasset.

Le traitement des fractures de fatigue du carpe par fixation à l'aide de vis à compression sous guidance arthroscopique/radiographique est une technique couramment appliquée et bien documentée. La technique de fixation des fractures de fatigue du tarse pourrait éventuellement être améliorée par l'utilisation du scanner per-opératoire afin de remplacer la guidance radiographique. En effet, cela permettrait de faciliter le placement de façon plus précise de la vis.

La vis canulée auto-comprimante sans tête et à pas de vis variable est une amélioration dans les moyens de fixation. Elle permet de diminuer le désavantage des vis corticales traditionnelles tout en offrant une stabilité équivalente. Concrètement, dans la réduction de la fracture sagittale de l'os carpal 3, l'utilisation de ce type de vis évite le contact entre l'os carpal 2 et une tête de vis si on utilisait une vis corticale. Le risque de boiterie post-opératoire pourrait être ainsi diminué.

6 Conclusion

L'ostéochondrose du grasset de même que les fractures de fatigue du carpe et du tarse sont des entités pathologiques à forte prévalence dans le milieu des courses.

Le diagnostic des fragments ostéochondraux intra-articulaires est fait principalement à l'aide de la radiographie. Chacune des lésions décrites dans ce travail est plus aisément diagnostiquée à l'aide d'une vue spécifique. Pour l'ostéochondrose du grasset, la projection latéro-médiale est utilisée. Quant au diagnostic d'une fracture de fatigue de l'os carpal 3 (frontale, sagittale), il est principalement fait à l'aide d'une vue tangentielle (DPr-DDiO). Les fractures de fatigue de l'os tarsal 3 et de l'os tarsal central peuvent être plus délicates à diagnostiquer dans la mesure où il y a peu de déplacement dorsal ou médial des fragments. En conséquence, il est nécessaire de faire divers clichés DM-PILO sous divers angles afin de diagnostiquer une fracture de l'os tarsal 3. La fracture de l'os tarsal central sera mise plus facilement en évidence sur une vue latéro-médiale.

Pour le traitement, il est habituellement recommandé de fixer les fragments ostéochondraux afin de permettre une restauration de la surface articulaire tant pour les grandes lésions l'ostéochondrose du grasset que pour les fractures de fatigue du carpe et du tarse chez le cheval de course. Divers implants bio-résorbables tels que Smart Nail™, Chondral Dart™, Bio-Compression Srew™ sont à étudier dans un futur proche afin de traiter les chevaux présentant de grandes lésions d'ostéochondrose au niveau du grasset. Actuellement, l'utilisation de vis à compression pour traiter les fractures de fatigue est la technique de choix.

L'objectif personnel de ce travail consiste à réaliser une revue de la littérature afin d'approfondir le diagnostic, les conditions d'ablation et/ou de fixation des fragments ostéochondraux intra-articulaires dans le grasset, le carpe et le tarse. Dans une suite logique, les différents systèmes de fixation possibles ont été décrits. L'évolution ne s'arrête pas, la recherche continuera tant au niveau des techniques de diagnostic que de traitement. C'est pourquoi, il est envisageable que l'utilisation d'implants bio-résorbables pour traiter l'ostéochondrose du grasset fera partie dans le futur des traitements possibles de ce type de lésions. Des études devront être menées pour étudier les conditions de leur utilisation et les avantages qui pourraient en découler. Les lésions d'ostéochondrose inférieures à 2 cm pourraient également devenir l'objet d'une attention particulière. En effet, actuellement, l'exérèse est toujours privilégiée. Toutefois, leur fixation pourrait peut-être sous certaines conditions être envisagée.

Il est loin le temps où toute fracture rimait avec réforme voire euthanasie.

7 Bibliographie

- AO VET surgery reference, 2010 Lag screw technique. Ernst Raaymakers et al., 2010 <https://surgeryreference.aofoundation.org/orthopedic-trauma/adult-trauma/proximal-tibia/basic-technique/lag-screw-technique> Consulté le 9 mai 2021.
- AO VET surgery reference, 2010 Cortical lag screws. <https://surgeryreference.aofoundation.org/orthopedic-trauma/adult-trauma/basic-technique/cortical-lag-screws?searchurl=%2fSearchResults> Consulté le 9 mai 2021.
- Auer, J.A, 2019. Principles of fracture treatment. In: Auer J.A., Stick J.A. (Ed.), *Equine Surgery*. 5th edition. Elsevier, Missouri, pp. 1277-1313.
- Auer, J.A, 2019. Tarsus. In: Auer J.A., Stick J.A. (Ed.), *Equine Surgery*. 5th edition Elsevier, Missouri, pp. 1710-1735.
- Baldwin, C.M., Smith, M.R.W., Allen, S., Wright, I.M., 2020. Radiographic and arthroscopic features of third carpal bone slab fractures and their impact on racing performance following arthroscopic repair in a population of racing Thoroughbreds in the UK. *Equine Vet. J.* 52, 213–218. <https://doi.org/10.1111/evj.13155>
- Barker, W.H.J., Wright, I.M., 2017. Slab fractures of the third tarsal bone: Minimally invasive repair using a single 3.5 mm cortex screw placed in lag fashion in 17 Thoroughbred racehorses. *Equine Vet. J.* 49, 216–220. <https://doi.org/10.1111/evj.12570>
- Beccati, F., Chalmers, H.J., Dante, S., Lotto, E., Pepe, M., 2013. Diagnostic sensitivity and interobserver agreement of radiography and ultrasonography for detecting trochlear ridge osteochondrosis lesions in the equine stifle. *Vet. Radiol. Ultrasound* 54, 176–184. <https://doi.org/10.1111/vru.12004>
- Bourebaba, L., Röcken, M., Marycz, K., 2019. Osteochondritis dissecans (OCD) in Horses – Molecular Background of its Pathogenesis and Perspectives for Progenitor Stem Cell Therapy. *Stem Cell Rev. Reports* 15, 374–390. <https://doi.org/10.1007/s12015-019-09875-6>
- Bourzac, C., Alexander, K., Rossier, Y., Laverty, S., 2009. Comparison of radiography and ultrasonography for the diagnosis of osteochondritis dissecans in the equine femoropatellar joint. *Equine Vet. J.* 41, 686–692. <https://doi.org/10.2746/042516409X452134>
- Brown, H.R., Peloso, J.G., Clay-Werner, W., Mecholsky, J.J., Cohen, N.D., Vogler, J.B., 2019. A thoroughbred racehorse with a unicortical palmar lateral condylar fracture returned

to training 14 days after surgery: A hypothesis on the role of a single bone screw on crack propagation. *J. Equine Sci.* 30, 7–12. <https://doi.org/10.1294/jes.30.7>

- Busoni, V, Audigié, F, 2018. Equine Stifle and Tarsus. In: Thrall D. E. (Ed.), *Textbook of veterinary diagnostic radiology*. 7th edition. Elsevier, Missouri, pp. 434-463.
- Clarke, K.L., Reardon, R., Russell, T., 2015. Treatment of Osteochondrosis Dissecans in the Stifle and Tarsus of Juvenile Thoroughbred Horses. *Vet. Surg.* 44, 297–303. <https://doi.org/10.1111/j.1532-950X.2014.12277.x>
- Clinique vétérinaire de Grosbois; figure 27; <http://www.cliniqueveterinairegrosbois.fr/specialites/chirurgie/osteosynthese/> Consulté le 9 mai 2021.
- Dauvillier, J., 2004. Les fractures de fatigue chez le cheval. (Mémoire, Diplôme de doctorat vétérinaire) Ecole Nationale Vétérinaire d'Alfort: Paris, 92 pp.
- Doering, A.K., Reesink, H.L., Luedke, L.K., Moore, C., Nixon, A.J., Fortier, L.A., Ducharme, N.G., Ross, M.W., Levine, D.G., Richardson, D.W., Stefanovski, D., Ortved, K.F., 2019. Return to racing after surgical management of third carpal bone slab fractures in thoroughbred and standardbred racehorses. *Vet. Surg.* 48, 513–523. <https://doi.org/10.1111/vsu.13193>
- Fortier, L.A., Nixon, A.J., 2005. New surgical treatments for osteochondritis dissecans and subchondral bone cysts. *Vet. Clin. North Am. - Equine Pract.* 21, 673–690. <https://doi.org/10.1016/j.cveq.2005.07.005>
- Frisbie, D.D., Barrett, M.F., McIlwraith, C.W., Ullmer, J., 2014. Diagnostic stifle joint arthroscopy using a needle arthroscope in standing horses. *Vet. Surg.* 43, 12–18. <https://doi.org/10.1111/j.1532-950X.2013.12068.x>
- Gasiorowski, J., 2020. Surgical considerations for carpal slab fracture repair in racehorses. *Equine Vet. Educ.* 1–3. <https://doi.org/10.1111/eve.13263>
- Gunst, S., Del Chicca, F., Fürst, A.E., Kuemmerle, J.M., 2016. Central tarsal bone fractures in horses not used for racing: Computed tomographic configuration and long-term outcome of lag screw fixation. *Equine Vet. J.* 48, 585–589. <https://doi.org/10.1111/evj.12498>
- Hirsch, J.E., Galuppo, L.D., Graham, L.E., Simpson, E.L., Ferraro, G.L., 2007. Clinical evaluation of a titanium, headless variable-pitched tapered cannulated compression screw for repair of frontal plane slab fractures of the third carpal bone in thoroughbred racehorses. *Vet. Surg.* 36, 178–184. <https://doi.org/10.1111/j.1532-950X.2007.00251.x>

- Johnston, A.S., Sidhu, A.B.S., Riggs, C.M., Verheyen, K.L.P., Rosanowski, S.M., 2020. The effect of stress fracture occurring within the first 12 months of training on subsequent race performance in Thoroughbreds in Hong Kong. *Equine Vet. J.* 1–9. <https://doi.org/10.1111/evj.13324>
- Kadic, D.T.N., Miagkoff, L., Bonilla, A.G., 2020. Needle arthroscopy of the radiocarpal and middle carpal joints in standing sedated horses. *Vet. Surg.* 49, 894–904. <https://doi.org/10.1111/vsu.13430>
- Kim, Y.H., Cho, I.H., 2020. Lag screw fixation of a slab fracture in the third carpal bone in a Korean racehorse. *J. Vet. Clin.* 37, 217–222. <https://doi.org/10.17555/jvc.2020.08.37.4.217>
- Knuchell, J.A., Spriet, M., Galuppo, L.D., Katzman, S.A., 2016. Fracture of the Central Tarsal Bone in Nonracehorses: Four Cases. *Vet. Radiol. Ultrasound* 57, 403–409. <https://doi.org/10.1111/vru.12352>
- Kraus, B.M., Ross, M.W., Boston, R.C., 2005. Surgical and nonsurgical management of sagittal slab fractures of the third carpal bone in racehorses: 32 Cases (1991-2001). *J. Am. Vet. Med. Assoc.* 226, 945–950. <https://doi.org/10.2460/javma.2005.226.945>
- Lykkjen, S., Roed, K.H., Dolvik, N.I., 2012. Osteochondrosis and osteochondral fragments in Standardbred trotters: Prevalence and relationships. *Equine Vet. J.* 44, 332–338. <https://doi.org/10.1111/j.2042-3306.2011.00434.x>
- Martig, S., Chen, W., Lee, P.V.S., Whitton, R.C., 2014. Bone fatigue and its implications for injuries in racehorses. *Equine Vet. J.* 46, 408–415. <https://doi.org/10.1111/evj.12241>
- Martin, G.S., Haynes, P.F., McClure, J.R., 1988. Effect of third carpal slab fracture and repair on racing performance in thoroughbred horses: 31 cases (1977–1984). *J Am Vet Med Assoc.* 1988;193, 107–110.
- McIlwraith, C.W., 2013. Surgical versus conservative management of osteochondrosis. *Vet. J.* 197, 19–28. <https://doi.org/10.1016/j.tvjl.2013.03.037>
- Mirams, M., Ayodele, B.A., Tatarczuch, L., Henson, F.M., Pagel, C.N., Mackie, E.J., 2016. Identification of novel osteochondrosis - Associated genes. *J. Orthop. Res.* 34, 404–411. <https://doi.org/10.1002/jor.23033>
- Murray, R.C, Dyson, S. J, 2018. Equine Carpus. In: Thrall, D.E. (Ed.), *Textbook of veterinary diagnostic radiology*. 7th edition. Elsevier, Missouri, pp 464-483

- Naccache, F., Metzger, J., Distl, O., 2018. Genetic risk factors for osteochondrosis in various horse breeds. *Equine Vet. J.* 50, 556–563. <https://doi.org/10.1111/evj.12824>
- Nixon, A.J., Fortier, L.A., Goodrich, L.R., Ducharme, N.G., 2004. Arthroscopic reattachment of osteochondritis dissecans lesions using resorbable polydioxanone pins. *Equine Vet. J.* 36, 376–383. <https://doi.org/10.2746/0425164044868477>
- Nixon, A.J., 2019. Fractures and Luxations of the Hock. In: Nixon J.A. (Ed.), *Equine Fracture Repair*. 2nd edition Wiley-Blackwell, Hoboken, pp. 613-647
- Perelli, S., Molina Romoli, A.R., Costa-Paz, M., Erquicia, J.I., Gelber, P.E., Monllau, J.C., 2019. Internal Fixation of Osteochondritis Dissecans of the Knee Leads to Good Long-Term Outcomes and High Degree of Healing without Differences between Fixation Devices. *J. Clin. Med.* 8, 1934. <https://doi.org/10.3390/jcm8111934>
- Plevin, S., McLellan, J., 2020. Clinical insights: Musculoskeletal injury in the racehorse: What is new? *Equine Vet. J.* 52, 639–642. <https://doi.org/10.1111/evj.13309>
- Ramzan, P.H.L., 2019. A novel radiographic projection for the detection of sagittal plane slab fracture of the equine third carpal bone. *Equine Vet. J.* 51, 258–260. <https://doi.org/10.1111/evj.12999>
- Richardson, D.W., 2002. Arthroscopically assisted repair of articular fractures. *Clin. Tech. Equine Pract.* 1, 211–217. <https://doi.org/10.1053/ctep.2002.35586>
- Riggs, C.M., 2002. Fractures - A preventable hazard of racing thoroughbreds? *Vet. J.* 163, 19–29. <https://doi.org/10.1053/tvj.2001.0610>
- Ruggles, A.J., 2019. Carpus. In: Auer J.A., Stick J.A. (Ed.), *Equine Surgery*. 7th edition. Elsevier, Missouri, pp. 1648-1666.
- Russell, J., Matika, O., Russell, T., Reardon, R.J.M., 2017. Heritability and prevalence of selected osteochondrosis lesions in yearling Thoroughbred horses. *Equine Vet. J.* 49, 282–287. <https://doi.org/10.1111/evj.12613>
- Schlechter, J.A., Nguyen, S. V., Fletcher, K.L., 2019. Utility of Bioabsorbable Fixation of Osteochondral Lesions in the Adolescent Knee: Outcomes Analysis With Minimum 2-Year Follow-up. *Orthop. J. Sport. Med.* 7, 12–14. <https://doi.org/10.1177/2325967119876896>
- Secombe, C.J., Firth, E.C., Perkins, N.R., Anderson, B.H., 2002. Pathophysiology and diagnosis of third carpal bone disease in horses: A review. *N. Z. Vet. J.* 50, 2–8. <https://doi.org/10.1080/00480169.2002.36241>

- Sparks, H.D., Nixon, A.J., Fortier, L.A., Mohammed, H.O., 2011. Arthroscopic reattachment of osteochondritis dissecans cartilage flaps of the femoropatellar joint: Long-term results. *Equine Vet. J.* 43, 650–659. <https://doi.org/10.1111/j.2042-3306.2011.00362.x>
- Stephens, P.R., Richardson, D.W., Spencer, P.A., 1988. Slab fractures of the third carpal bone in standardbreds and thoroughbreds: 155 cases (1977–1984). *J Am Vet Med Assoc.* 193, 353–358.
- Stewart, H.L., Kawcak, C.E., 2018. The importance of subchondral bone in the pathophysiology of osteoarthritis. *Front. Vet. Sci.* 5, 1–9. <https://doi.org/10.3389/fvets.2018.00178>
- Taljanovic, M.S., Jones, M.D., Ruth, J.T., Benjamin, J.B., Sheppard, J.E., Hunter, T.B., 2003. Fracture Fixation. *Radiographics* 23, 1569–1590. <https://doi.org/10.1148/rg.236035159>
- Tallon, R., O'Neill, H., Bladon, B., 2020. Sagittal plane slab fractures of the third carpal bone in 45 racing Thoroughbred horses. *Equine Vet. J.* 52, 692–698. <https://doi.org/10.1111/evj.13230>
- Vander Heyden, L., Lejeune, J.P., Caudron, I., Detilleux, J., Sandersen, C., Chavatte, P., Paris, J., Deliège, B., Serteyn, D., 2013. Association of breeding conditions with prevalence of osteochondrosis in foals. *Vet. Rec.* 172, 68. <https://doi.org/10.1136/vr.101034>
- van Weeren, P.R., 2019. Osteochondrosis. In: Auer J.A., Stick J.A. (Ed.), *Equine Surgery*. 5th edition. Elsevier, Missouri, pp. 1509-1527.
- Vos, N.J., 2008. Incidence of osteochondrosis (dissecans) in Dutch Warmblood horses presented for pre-purchase examination. *Ir. Vet. J.* 61, 33–37. <https://doi.org/10.1186/2046-0481-61-1-33>
- Wright, I., Minshall, G., 2005. Diagnosis and treatment of equine osteochondrosis. In *Pract.* 27, 302–309. <https://doi.org/10.1136/inpract.27.6.302>
- Wright, I.M., Smith, M.R.W., 2011. The use of small (2.7mm) screws for arthroscopically guided repair of carpal chip fractures. *Equine Vet. J.* 43, 270–279. <https://doi.org/10.1111/j.2042-3306.2010.00178.x>
- Ytrehus, B., Carlson, C.S., Ekman, S., 2007. Etiology and pathogenesis of osteochondrosis. *Vet. Pathol.* 44, 429–448. <https://doi.org/10.1354/vp.44-4-429>