

Comorbidités associées à la détection de thrombi du système porte hépatique à l'imagerie médicale chez le chien

Auteur : Paquet, Pauline

Promoteur(s) : Bolen, Geraldine

Faculté : Faculté de Médecine Vétérinaire

Diplôme : Master en médecine vétérinaire

Année académique : 2021-2022

URI/URL : <http://hdl.handle.net/2268.2/16231>

Avertissement à l'attention des usagers :

Tous les documents placés en accès ouvert sur le site le site MatheO sont protégés par le droit d'auteur. Conformément aux principes énoncés par la "Budapest Open Access Initiative"(BOAI, 2002), l'utilisateur du site peut lire, télécharger, copier, transmettre, imprimer, chercher ou faire un lien vers le texte intégral de ces documents, les disséquer pour les indexer, s'en servir de données pour un logiciel, ou s'en servir à toute autre fin légale (ou prévue par la réglementation relative au droit d'auteur). Toute utilisation du document à des fins commerciales est strictement interdite.

Par ailleurs, l'utilisateur s'engage à respecter les droits moraux de l'auteur, principalement le droit à l'intégrité de l'oeuvre et le droit de paternité et ce dans toute utilisation que l'utilisateur entreprend. Ainsi, à titre d'exemple, lorsqu'il reproduira un document par extrait ou dans son intégralité, l'utilisateur citera de manière complète les sources telles que mentionnées ci-dessus. Toute utilisation non explicitement autorisée ci-avant (telle que par exemple, la modification du document ou son résumé) nécessite l'autorisation préalable et expresse des auteurs ou de leurs ayants droit.

COMORBIDITÉS ASSOCIÉES À LA DÉTECTION DE THROMBI DU SYSTÈME PORTE HÉPATIQUE À L'IMAGERIE MÉDICALE CHEZ LE CHIEN

COMORBIDITIES ASSOCIATED WITH HEPATIC PORTAL SYSTEM THROMBOSIS DETECTION BY MEDICAL IMAGING IN DOGS

Pauline PÂQUET

Travail de fin d'études
présenté en vue de l'obtention du grade
de Médecin Vétérinaire

ANNÉE ACADÉMIQUE 2021/2022

Le contenu de ce travail n'engage que son auteur

COMORBIDITÉS ASSOCIÉES À LA DÉTECTION DE THROMBI DU SYSTÈME PORTE HÉPATIQUE À L'IMAGERIE MÉDICALE CHEZ LE CHIEN

COMORBIDITIES ASSOCIATED WITH HEPATIC PORTAL SYSTEM THROMBOSIS DETECTION BY MEDICAL IMAGING IN DOGS

Pauline PÂQUET

Tutrice : Dr Géraldine Bolen,
dipl. ECVDI, PhD et Chargée de cours

Travail de fin d'études

présenté en vue de l'obtention du grade
de Médecin Vétérinaire

ANNÉE ACADÉMIQUE 2021/2022

Le contenu de ce travail n'engage que son auteur

COMORBIDITÉS ASSOCIÉES À LA DÉTECTION DE THROMBI DU SYSTÈME PORTE HÉPATIQUE À L'IMAGERIE MÉDICALE CHEZ LE CHIEN

OBJECTIF DU TRAVAIL :

Mettre en évidence les pathologies et signes cliniques concomitants à la détection d'un thrombus au sein du système porte hépatique, en vue d'aider le clinicien à identifier les situations où une investigation minutieuse des structures du système porte hépatique est nécessaire.

RÉSUMÉ :

La veine porte hépatique et ses tributaires composent le système porte hépatique, qui, dans certaines circonstances, voit son intégrité compromise par un thrombus. Les conséquences étant multiples, nous avons étudié rétrospectivement un panel de 37 chiens admis à la clinique vétérinaire universitaire de Liège entre 2014 et 2022, où ont été recensés les troubles et signes cliniques qu'ils présentaient simultanément au diagnostic de thrombus par imagerie.

Ainsi, la pancréatite aigüe, la gastrite chronique, la torsion splénique, les hépatites, les glomérulonéphropathies bilatérales, les thrombo-embolies inexpliquées, ainsi que la corticothérapie prolongée, et toute pathologie pro-inflammatoire ou atteintes abdominales doivent mener le clinicien à investiguer le système porte hépatique par imagerie.

L'abattement accompagné de signes caractéristiques d'une dysfonction digestive ou circulatoire, les signes d'inconfort abdominal, les troubles de l'attitude et la faiblesse générale peuvent également indiquer à l'intervenant d'effectuer une échographie abdominale ou un CT-scan.

La présence d'épanchement abdominal doit attirer l'attention du vétérinaire sur le système porte hépatique. Le thrombus se situe le plus souvent dans la lumière de la veine splénique. Cependant le diagnostic d'un thrombus dans la veine porte extra-hépatique doit inciter le clinicien à examiner minutieusement ses tributaires et réciproquement.

COMORBIDITIES ASSOCIATED WITH HEPATIC PORTAL SYSTEM THROMBOSIS DETECTION BY MEDICAL IMAGING IN DOGS

AIM OF THE WORK :

Underlying the comorbidities and clinical signs associated with hepatic portal system thrombosis detection by medical imaging in dogs, in order to help clinicians into detecting the situations where a deep investigation of the hepatic portal system structures is needed.

SUMMARY :

The hepatic portal vein and its tributaries form the hepatic portal system. Under specific circumstances, its integrity is compromised by a thrombus.

The consequences being numerous and armful, this retrospective study compiles informations, as clinical signs or concurrent conditions, about 37 dogs examined in the Vet University of Liège between 2014 and 2022. Those dogs were all diagnosed with a hepatic portal system thrombosis by medical imaging : CT-scan and/or abdominal ultrasonography.

However, acute pancreatitis, chronic gastritis, splenic torsion, hepatitis, glomerulonephropathy, unexplainable thromboembolism, long-term corticotherapy, any pro-inflammatory states or abdominal affection could lead the vet to a hepatic portal system investigation.

The most frequently shown clinical signs are aspecific but depression along with digestive inconvenience, bothered blood circulation, abdominal discomfort and global weakness may also show the clinician that he should make a medical imaging examination of the patient's abdomen.

Abdominal effusion may encourage the vet to pay attention to the hepatic portal system's integrity. Thrombus is often located in the splenic vein's lumen. Nevertheless, finding a thrombus within the extra-hepatic portal vein should lead to a conscious examination of its tributaries, and vice versa.

Remerciements

Je souhaite en premier lieu remercier ma promotrice, Docteure Géraldine Bolen pour son accompagnement bienveillant tout au long de ce travail et qui m'a permis de réaliser mon TFE dans les meilleures conditions.

Je remercie également les 37 patients à quatre pattes qui, à travers les informations transmises dans leurs dossiers médicaux, m'ont permis de proposer ce travail.

Je remercie mes parents pour tout l'amour qu'ils m'ont donné, leurs encouragements répétés dans mes moments de peur ou de doute, et la force dont ils font preuve chaque jour pour nous élever mon frère et moi.

Je remercie les feux de cheminé, le crumble aux pommes de maman, et les câlins de papou.

Je remercie mon frère d'avoir longtemps vu en moi quelqu'un de déterminé, de m'avoir ouvert les yeux lorsqu'il faisait sombre et d'avoir tendu sa main vers moi pour me transmettre sa tendresse et son courage. Les conversations interminables, les jeux de société, les souvenirs. Tu es devenu mon modèle.

Je remercie Ghiles pour sa résilience et sa présence à mes côtés dans tous les moments, dans toutes les épreuves. Je te remercie pour l'amour et la vie de famille que nous construisons un peu plus fort et grand chaque jour.

Je remercie Corail et je remercie Rose d'être venues au monde et de me donner la chance de les entendre rire au quotidien. Mes bébés je vous aime du plus profond de mon cœur.

Je remercie Morgane et Orlan d'être mes amis d'amour du sang de la veine, vous connaître est un cadeau. Merci pour la gaité que vous me donnez, pour nos moments, Gang Beast, Bob l'Eponge, Pirate des caraïbes, Kuzco (je pense fort à toi Max) et un million d'autres à venir.

Je remercie Pauline Pâquet,

Chaque pas, chaque larme, chaque effort semblait vain,

et me voilà en dernière année, proposant mon Travail de Fin d'Etudes.

Nous y sommes Poupy, la dernière ligne droite :

*À mon Dragon,
À Carma et Gribouille
À Clochette*

*Que galope le cheval blanc,
sur les pavés,
songe étoilé*

Table des matières

1	INTRODUCTION.....	8
1.1	Système Porte Hépatique chez le chien, vue générale.....	8
1.2	Pathophysiologie du thrombus.....	10
1.3	Méthodes de diagnostic des thrombi dans le système porte hépatique.....	12
2	MATERIEL ET METHODE	15
2.1	Sélection de la population de l'étude	15
2.2	Extraction des données d'intérêt.....	15
2.3	Matériel utilisé	16
2.4	Exploitation statistique	16
3	RESULTATS	17
3.1	La population étudiée	17
3.2	Le thrombus, les thrombi.....	19
3.3	La clinique observée.....	22
4	DISCUSSION.....	28
4.1	Les résultats.....	28
4.2	Validité interne et externe	30
4.2.1	Validité interne	30
4.2.2	Validité externe.....	31
4.3	Perspectives d'amélioration.....	32
5	CONCLUSION.....	33
6	REFERENCES BIBLIOGRAPHIQUES ET NUMERIQUES	35

1 INTRODUCTION

La thrombose du système porte hépatique correspond à l'obstruction totale ou partielle de la lumière de la veine porte hépatique ou de celle de ses tributaires par un thrombus. L'obstacle ainsi constitué par le caillot sanguin perturbe la circulation du sang en aval, et de l'hypertension portale se met en place en amont.

Parfois asymptomatique chez l'homme, cela peut cependant s'accompagner de congestion voire d'ischémie intestinale, de douleurs abdominales, de vomissements, d'acidose, d'hématochésie ou de méléna, d'hépatomégalie. (Ponziani et al., 2010)

Cette condition étant également décrite chez le chien depuis 1993 par Van Winkle et Bruce, ce travail a pour but d'identifier les signes cliniques et pathologies concomitantes à sa détection à l'imagerie médicale.

1.1 Système Porte Hépatique chez le chien, vue générale

La veine porte hépatique est un vaisseau sanguin qui permet l'acheminement du sang depuis les viscères abdominaux vers le foie.

Le système qu'elle constitue avec ses tributaires est appelé système porte hépatique, et permet aux produits de digestion d'être immédiatement transformés ou stockés par les hépatocytes avant de retourner dans la circulation générale.

D'un point de vue anatomique, la veine porte hépatique naît dans sa portion extra-hépatique de la confluence entre la veine mésentérique caudale et la veine mésentérique crâniale, dorsalement au colon transverse.

Elle chemine crânialement, parallèlement à la veine cave caudale, passe entre les deux lobes du pancréas et reçoit sur son trajet l'affluence de la veine splénique et de la veine gastro-duodénale, avant d'arriver au foie. (Figure 1.)

Elle se sépare alors dans sa portion intra-hépatique en deux branches : une branche droite et une branche gauche. (Kalt and Stump, 1993) (Barone, 2011)

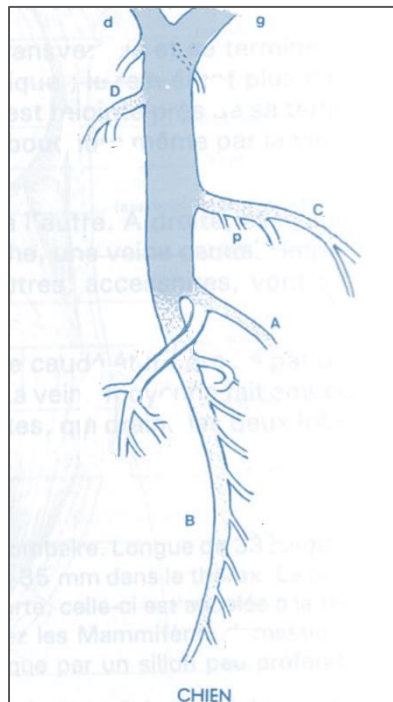


FIGURE 1. Schéma de la Veine Porte Hépatique du chien, vue ventrale (Barone, 2011)

La veine porte est en bleu plein, ses racines et affluents en bleu piqué.

A. Veine Mésentérique Caudale ; B. Veine Mésentérique Crâniale ;
C. Veine Splénique ; D. Veine Gastro-duodénale ; p. Veines Pancréatiques ;
g. Branche gauche ; d. Branche droite.

Ces deux branches vont à leur tour se diviser pour former différents rameaux qui vont vasculariser les différentes parties et lobes du foie (Figure 2.) :

La branche droite irrigue ainsi le lobe droit latéral et le processus caudé du lobe caudé.

La branche gauche quant à elle apporte du sang à travers les différents rameaux du lobe droit médial, du lobe gauche médial, du lobe gauche latéral, du lobe carré, et du processus papillaire du lobe caudé. (Mogicato et al., 2015)

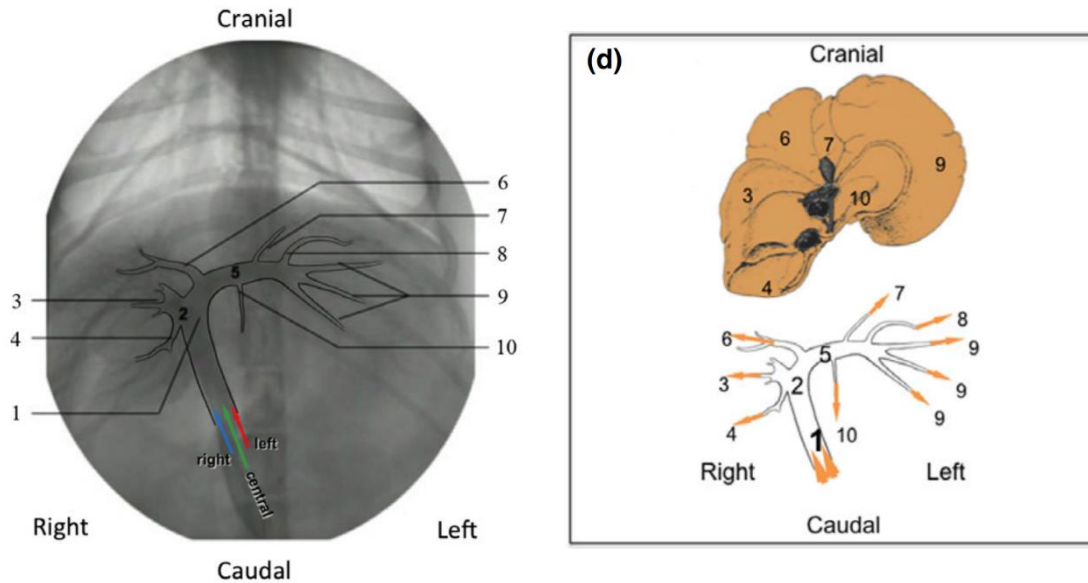


FIGURE 2. Vénographie sous fluoroscopie avec agent de contraste, visualisation des rameaux intra-hépatiques de la veine porte hépatique, accompagné de sa vision schématique (Mogicato et al., 2015)

1. Veine Porte Hépatique ; 2. Branche droite de la veine porte ;
 3. Rameau du lobe droit latéral ; 4. Rameau du processus caudé du lobe caudé ;
 5. Branche gauche de la veine porte hépatique ; 6. Rameau du lobe droit médial ;
 7. Rameau du lobe carré ; 8. Rameau du lobe gauche médial ; 9. Rameaux du lobe gauche latéral ; 10. Rameau du processus papillaire du lobe caudé.

Après avoir irrigué le tissu hépatique, le sang passe dans les veines hépatiques avant de retourner dans la circulation générale via la veine cave caudale.

1.2 Pathophysiologie du thrombus

La coagulation est un processus physiologique qui prend part à la réponse de l'organisme face à une mise en cause de l'intégrité endothéliale, limitant les pertes sanguines et l'entrée de pathogènes au cours des premières étapes de l'hémostase. (Monie et DeLoughery, 2017)

A la suite d'une lésion vasculaire suffisante pour compromettre l'endothélium, les plaquettes se lient à différents facteurs tissulaires devenus disponibles : le collagène de la matrice sous-endothéliale, le facteur de VonWillebrand, la laminine et la fibronectine étant les principaux.

Une fois adhérentes aux composants de cette matrice, les plaquettes s'activent, changent de morphologie et libèrent diverses substances qui vont maintenir et amplifier leur adhérence sur ce substrat et entre elles. (Lasne et al., 2006)

L'on peut nommer notamment le facteur de VanWillebrand lui-même, l'Adénosine diPhosphate, et le Tromboxane A2 qui agissent comme activateurs plaquettaires et agents de formation du clou plaquettaire. L'auto-amplification du signal est ainsi possible : de nouvelles plaquettes circulantes sont recrutées et activées, formant progressivement le thrombus blanc. (Broos et al., 2011)

En parallèle, la matrice conjonctive découverte par la lésion de l'endothélium active en cascade toute une série de facteurs circulants dans des voies de signalisation dites extrinsèque et intrinsèque, pour conduire à l'activation du complexe prothrombinase enchassé dans la membrane externe des plaquettes activées. Ce complexe est une combinaison du facteur Va, du facteur Xa, de phospholipides de surface et de calcium ionisé, et possède l'aptitude enzymatique d'activer la prothrombine en thrombine.

La thrombine entre en jeu à son tour, clivant notamment le fibrinogène en monomères de fibrine solubles, qui se lient entre elles spontanément. (Sang et al., 2021)

Le facteur XIIIa va former des liaisons covalentes entre les monomères de fibrine, stabilisant le polymère insoluble.

Ce dernier peut alors exercer toutes ses fonctions d'ancrage des plaquettes et de consolidation du caillot sanguin. C'est le thrombus rouge.

L'hémostase et l'activité de tous ses acteurs sont régulables très finement, à travers l'intervention d'autres facteurs et du rétrocontrôle négatif qu'ils exercent à tous les niveaux du processus. Le déséquilibre de ces régulations entraîne quant à lui des désordres et l'apparition de saignements intempestifs ou au contraire des thromboses. (Huntington, 2012)

C'est en 1856 que Rudolf Virchow mit en lumière la triade de circonstances qui conduit à la formation d'un caillot sanguin ou thrombus : un état d'hypercoagulabilité intrinsèque, des turbulences ou une stase du flot sanguin et une perte d'intégrité du vaisseau sanguin considéré. (Esmon, 2009)

L'occurrence de ce phénomène, sans lésion d'un endothélium vasculaire, et obstruant au moins en partie la lumière d'un vaisseau devient pathologique. Et c'est notamment ce que l'on observe dans le cadre de l'athérosclérose pour la thrombose artérielle, ou lorsqu'il y a stase sanguine ou des phénomènes d'inflammation aigue pour la thrombose veineuse. (Sang et al., 2021)

Le thrombus obtenu conduit à la perturbation du flux sanguin, de l'irrigation des organes et la mise en place de nombreux mécanismes compensatoires délétères à plus ou moins long terme. Chez l'humain les conséquences sont multiples : hypertension en amont du thrombus et ischémie en aval, ascite (transsudat par pression hydrostatique augmentée), shunts acquis, des saignements de varices, voire même de l'encéphalose hépatique. (Intagliata et al., 2019)

1.3 Méthodes de diagnostic des thrombi dans le système porte hépatique

De telles conséquences nous amènent donc à chercher un moyen de détecter la présence de thrombi dans le système porte hépatique du chien.

Nous allons pour cela exploiter les propriétés du caillot sanguin considéré, qui est de façon simplifiée un assemblage de plaquettes et de polymères de fibrine.

Les mécanismes de consolidation et ceux de démantèlement du caillot coexistant de façon dynamique, il est possible d'isoler des facteurs pro-coagulants (fibrinogène, thrombine, ...), anti-coagulants (plasmine, anti-thrombine, protéine C) et des produits de dégradation du thrombus dans le plasma.

Parmi eux : Les « D-dimères », sont libérés dans la circulation au cours de leur clivage depuis les polymères de fibrine par la plasmine, et sont un biomarqueur de thrombose utilisé en médecine humaine. (Malaguarnera et al., 2018)

Dans une étude menée en 2003 par Nelson et Andreasen sur des cohortes de chiens thromboemboliques, il a été démontré que des concentrations plasmatiques en D-dimères supérieures à certains seuils indiquent avec une spécificité proche de 100% que les chiens font une thrombose (ou une thromboembolie) ou n'en font pas.

En effet dans cette étude, un seuil placé à 1000ng/dl porte la spécificité du test à 94% et au-delà de 98% pour des concentrations plasmatiques supérieures à 2000ng/dl.

Cet outil n'est cependant pas suffisant pour prédire si le thrombus est spécifiquement présent dans l'une des veines constituant le système porte hépatique ou non, puisqu'il n'en permet ni la localisation ni la visualisation.

C'est alors que l'imagerie médicale présente tout son intérêt.

La visualisation directe du phénomène dans des structures précises comme les veines du système porte hépatique permet de savoir avec une sensibilité et une spécificité proches de 100% s'il y a ou non une thrombose. (Margini et Berzigotti, 2017)

Pour cela, différentes techniques sont disponibles, à commencer par l'échographie.

Le principe réside en l'émission d'ondes sonores à haute fréquence (>20kHz et le plus souvent entre 2MHz et 10MHz) par un cristal aux propriétés piézoélectriques appelé transducteur placé dans une sonde, qui vont traverser les tissus examinés à différentes vitesses selon leur nature. (Aldrich, 2007)

Il y a réflexion (création d'un écho) lorsque ces ondes ultrasonores atteignent l'interface entre deux milieux d'impédance acoustique différente : Cette caractéristique étant le produit de la vitesse de propagation de l'onde et de la densité d'un milieu considéré.

Le cristal recevant à lui l'écho obtenu, génère un courant électrique permettant le traitement des informations réceptionnées, et l'obtention d'une image échographique en deux dimensions, où les nuances de gris vont varier en fonction de l'impédance des tissus traversés.

De noir pour les liquides (structures anéchogènes) en passant par le gris foncé (structures hypo-échogènes) et le gris plus clair pour les tissus en général (échogénicité « tissulaire ») jusqu'au blanc pour les os, les minéralisations et les gaz (structures hyper-échogènes). (Aldrich, 2007)

Le caillot sanguin apparaît hypo-échogène voire d'échogénicité tissulaire à l'écran, et la fonction « Doppler couleur » permet de visualiser en couleurs les flux sanguins, ce qui renseigne sur le caractère oblitérant ou non du thrombus, et de la présence ou non de shunts acquis. (Margini et Berzigotti, 2017)

Cependant, une grande variabilité inter-opérateur existe : plus il sera expérimenté, plus la sensibilité et la spécificité de l'examen sont élevées.

Lorsque la visualisation est mal-aisée, que l'animal est en surcharge pondérale ou qu'il est compliqué de statuer sur la présence ou non d'un thrombus, la technique d'imagerie CT-Scan peut palier à ces difficultés et permet d'avoir une image en coupe précise du patient. (Margini et Berzigotti, 2017)

Des rayons X sont émis autour du patient allongé sur la table d'examen et dans sa direction grâce à un cadre circulaire. Les récepteurs interceptent ensuite ces rayons après qu'ils ont été partiellement atténués par leur interaction avec l'animal et mesurent leur intensité. Les données sont ensuite traitées par ordinateur pour reconstituer une image.

Il est également possible d'améliorer la visualisation de certaines structures par administration de produits de contraste (iode). (Margini et Berzigotti, 2017)

D'après l'étude réalisée en 2019 par (French et al., 2019), un thrombus dans la veine porte hépatique est significativement plus à même d'être détecté par CT-angiographie (un scanner associé à l'administration dudit produit de contraste iodé pour améliorer la visualisation des vaisseaux) que par échographie : 10 chiens se sont révélés souffrants de thrombus porte au CT-scan, mais un seul d'entre eux fut détecté également à l'échographie.

Cependant cette technique est beaucoup plus difficile d'accès : 4 scanners vétérinaires en Wallonie seulement, pour une tarification de plusieurs centaines d'euros et une exposition aux radiations ionisantes non sans risque pour la santé du patient.

Concrètement aujourd'hui plusieurs questions se posent, dont l'une plus particulièrement et qui fera l'objet de ce travail : Quelles sont les pathologies pouvant être associées à la détection d'un thrombus au sein du système porte hépatique par imagerie et pour quels signes cliniques ?

L'intérêt étant de nous aider à potentiellement mieux cibler les candidats à un examen minutieux du système porte hépatique.

2 MATERIEL ET METHODE

2.1 Sélection de la population de l'étude

Pour étudier les comorbidités associées à la découverte d'un thrombus à l'imagerie médicale dans les locaux de la faculté de médecine vétérinaire de Liège, il a fallu récupérer les dossiers médicaux des patients dans le SAP.

La sélection s'est donc réalisée grâce à une recherche par mot clé.

« Thrombus » a permis d'extraire une liste « brute » d'une centaine d'animaux dont le dossier médical contient au minimum une fois la mention « thrombus ».

A partir de cette liste, tous les dossiers ont été examinés un à un en détail, afin d'extraire tous ceux dont le thrombus avait été identifié au sein même du système porte hépatique à l'imagerie. Cela sans regard des signes cliniques, des pathologies, ni du signalement des animaux. Ont d'ailleurs été exclus tous les animaux chez qui le thrombus était « suspecté » ou « probable ». Le travail incluant uniquement les animaux chez qui la présence d'un thrombus dans le système porte hépatique a été clairement visualisé à l'échographie et/ou au CT-scan.

Ce faisant, une population de 37 animaux est ressortie pour ce travail.

Les patients étant recrutés à postériori, il s'agit d'une étude observationnelle rétrospective.

2.2 Extraction des données d'intérêt

Le travail a ensuite consisté à extraire les informations de façon systématique depuis les dossiers médicaux :

Le nom et le numéro de l'animal pour faciliter le rattachement des informations à chaque patient ;

La race, l'âge, le sexe, le statut au regard de la stérilisation, le poids et le score corporel (Body Condition Score) sur 9 points : qui sont des informations de suivi épidémiologique ;

La localisation anatomique du thrombus dans le système porte et la technique d'imagerie utilisée, les signes cliniques présentés à l'admission de l'animal et les pathologies concomitantes diagnostiquées simultanément au thrombus sont des données permettant de mettre en relation le diagnostic avec la clinique : elles sont analysées dans ce travail afin de trouver nos réponses.

En plus de cela, des informations sur le thrombus et notamment son caractère obstructif, la présence concomitante d'épanchement abdominal et la visualisation de shunts acquis ou non ont été recueillies.

Lorsqu'il n'y a aucune mention de l'utilisation du doppler couleur, que la recherche de collatérales acquises n'en a pas montré, ou qu'une recherche de celles-ci n'a pas été indiquée, le résultat associé à la rubrique « Shunts acquis visualisés » porte la mention « Non ».

Toutes ces informations figuraient exclusivement dans les dossiers médicaux des patients et ont été renseignées par le personnel de la faculté de médecine vétérinaire de Liège ou ses étudiants dans le SAP.

A noter que dans la démarche, la liste des patients ayant un thrombus du système porte hépatique a été réalisée avant de recueillir les autres informations sur le patient. Ceci dans le but de toujours partir du thrombus pour ensuite porter un intérêt sur les pathologies concomitantes, et éviter d'écarter des patients sur base d'une clinique atypique.

2.3 Matériel utilisé

4 échographes ont été utilisés, et ce sur animaux vigiles :

- Aplio™ A 450 (Canon, Japon),
- Arietta™ 850 SE (Hitachi, Japon)
- My Lab™ Class C (Esaote, Pays-bas)
- Aloka Prosound Alpha 10™ (Hitachi, Japon)

Le CT-Scan utilisé est

2.4 Exploitation statistique

Le tableur Excel™ complet obtenu fourni la base du travail à proprement dit qui figure en Annexe I.

Les conclusions seront tirées selon les fréquences observées, les moyennes calculées, les pourcentages obtenus.

La mise au point visuelle a été permise par la conception personnelle de tableaux, diagrammes de Venn et cartes heuristiques.

3 RESULTATS

3.1 La population étudiée

Le tableur reprend les informations de 37 chiens.

24 sont des femelles (dont 16 stérilisées, 5 entières et 3 non-précisées) et 13 sont des mâles (dont 5 stérilisés, 7 entiers et 1 non-précisé).

L'âge recueilli s'étend de 7 mois à 14 ans, pour une moyenne de 7 ans et 8 mois.

Le poids est manquant pour 9 animaux et le score corporel (Body Condition Score) n'est pas fourni non plus pour 20 d'entre eux, ce qui complique l'exploitation de ces résultats.

En ce qui concerne la race, le Labrador et le Dogue de Bordeaux sont apparus 3 fois chacun dans le panel.

La race Bouvier des Flandres, Berger Allemand, Jack Russel Terrier, Bichon, et Border Collie ainsi que les chiens « croisés » sont tous apparus deux fois dans les recherches sur le thrombus du système porte hépatique.

Les autres races ne sont apparues qu'une fois dans la recherche pour un total donc de 37 chiens. (Figure 3.)

Race	Effectif
Labrador Dogue de Bordeaux	3
Bouvier des Flandres Berger Allemand Jack Russel Terrier Bichon Border Collie Croisé	2
Beagle Golden Retriever Eurasier Braque allemand Husky Sibérien Braque de Weimar Springer Anglais Carlin Flat Coated Retriever Terre-Neuve Hovawart Akita Inu Bouledogue Anglais Chihuahua Landser Dogue Allemand Boxer American Staffordshire Chien-loup tchèque	1

FIGURE 3. Effectif des races de chien représentées dans le panel de sujets chez qui un thrombus du système porte hépatique a été diagnostiqué par imagerie à l'Université de Liège (2022)

Enfin vis-à-vis de la méthode diagnostique du thrombus au sein du système porte hépatique, 33 chiens ont été diagnostiqués par échographie seule, 3 ont été diagnostiqués au CT-scan seul, 1 chien a été diagnostiqué à la fois par échographie abdominale et par CT-scan.

3.2 Le thrombus, les thrombi

Localisation des thrombi	Effectifs	Abréviations
Veine Splénique	23 (62%)	VS
Veine Porte Extra-Hépatique	4 (11%)	VP
Veine Porte Extra-Hépatique + Veine Splénique	3 (8%)	VP + VS
Veine Porte Extra-Hépatique + Veine Gastroduodénale	1 (3%)	VP + VGD
Veine Porte Extra-Hépatique + Veine Splénique + Veine Gastroduodénale	1 (3%)	VP + VS + VGD
Veine Porte Extra-Hépatique + Veine Splénique + Veine Mésentérique	1 (3%)	VP + VS + VM
Veine Porte Extra-Hépatique + Veine Splénique + Veine Porte Intra-Hépatique Gauche	1 (3%)	VP + VS + VPIHG
Veine Porte Extra-Hépatique + Veine Porte Intra-Hépatique Gauche + Veine Porte Intra-Hépatique Droite	1 (3%)	VP + VPIHG + VPIHD
Veine Porte Intra-Hépatique Gauche	1 (3%)	VPIHG
Veine Porte Extra-Hépatique + Veine Porte Intra-Hépatique Gauche	1 (3%)	VP + VPIHG

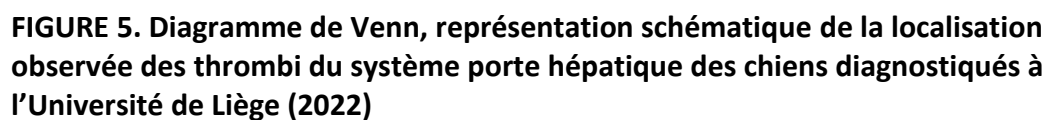
FIGURE 4. Résultats obtenus : Localisation des thrombi au sein du système porte hépatique chez les chiens diagnostiqués de l'Université de Liège. (2022)

Pour commencer l'on remarque que la présence de thrombi dans le système porte hépatique concerne plus volontiers la veine splénique uniquement pour 62% des chiens diagnostiqués, puis la veine porte extra-hépatique seule pour 11% des chiens diagnostiqués, et les deux en simultanée pour 8% des animaux concernés.

La veine porte intra-hépatique gauche est thrombosée à elle-seule chez 3% des chiens diagnostiqués avec un thrombus du système porte hépatique.

Cette dernière et d'autres composantes du système porte hépatique comme la veine porte intra-hépatique gauche, la veine porte intra-hépatique droite, la veine mésentérique, et la veine gastroduodénale sont thrombosées en compagnie de la veine porte extra-hépatique chez 3% des chiens diagnostiqués pour chacune.

(FIGURE 3.)



20

Caractère Obstructif	Obstructif	1
	Sub-Obstructif	15
	Non-Renseigné	21
Présence d'épanchement	Oui	17
	Non	20
Shunts acquis visualisés	Oui	3
	Non	34

FIGURE 6. Observations effectuées au cours de l'examen échographique au sein du panel étudié des 37 chiens à l'Université de Liège (2022).

21 signalements de thrombi n'ont pas été accompagnés d'informations sur leur caractère obstructif ou non. (FIGURE 6.) (Figure 7.)

Parmi les 16 pour lesquels il y a des précisions, 1 seul thrombus était obstructif, 15 thrombi étaient non-obstructifs.

De l'épanchement abdominal a été notifié pour 17 des animaux, et lorsque la nature de celui-ci était analysée, il était question de transsudat modifié, ou d'exsudat aseptique. 20 chiens avec thrombus n'ont pas présenté d'épanchement abdominal. Des shunts acquis ont été visualisés chez 3 chiens : atteints respectivement d'une pathologie pro-inflammatoire non identifiée mais associée à de la CIVD, d'anomalie congénitale et d'une glomérulopathie.

Des shunts acquis n'ont pas été visualisés chez les 34 autres.

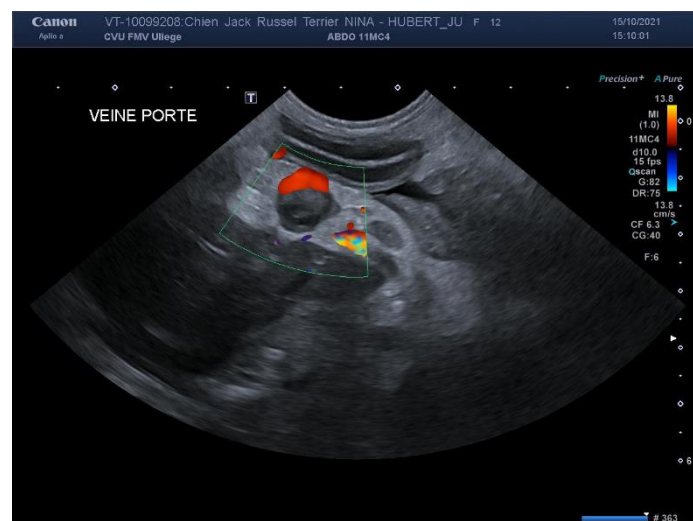


FIGURE 7. Echographie de Nina : veine porte extra-hépatique en coupe transversale et visualisation d'un thrombus sub-obstructif au doppler couleur.

3.3 La clinique observée

Signes Cliniques	Effectif
Abattement	24
Anorexie	18
Tachycardie	14
Tachypnée	12
Vomissements	11
Dysorexie	9
Hyperthermie	
Décubitus latéral abandonné	6
Masse abdominale	
Diarrhée	5
Palpation abdominale douloureuse	
Méléna	
Amaigrissement	4
Distension abdominale	
Dyspnée	
Faiblesse	
Anémie	3
Poul bondissant	
Muqueuses pâles	
Palpation abdominale tendue	
TRC >2 sec	
Régurgitations	
Ataxie	2
Poul faible	
Poul filant	
Hématochézie	
Hématémèse	
Muqueuses ictériques	
Palpation abdominale inconfortable	
Lymphadénomégalie	
Nécrose de plaies	
Polyurie/Polydipsie	
Pétéchies	
Muqueuses collantes	1
Dysurie	
Hypothermie	
Inappétence	
Selles molles	
Paraparésie	
Ténésme	

FIGURE 8. Signes cliniques associés au diagnostic d'une thrombose du système porte hépatique chez le chien, par ordre de fréquence, à l'Université de Liège (2022)

Les signes cliniques les plus fréquemment rapportés au cours de l'examen général des chiens qui présentaient un thrombus dans le système porte hépatique sont des signes cliniques aspécifiques. (FIGURE 8.) Les premiers : abattement, anorexie, tachycardie, tachypnée, et vomissements sont présentés lors d'atteinte de l'un ou l'autre système.

La coloration jaune des cases permet de mettre en évidence les signes cliniques pouvant être associées à des anomalies digestives, qui sont très représentés ici : 60 signes cliniques sur 191, soit presque un tiers des signes cliniques rapportés (31%). L'anorexie, la dysorexie, les vomissements, la diarrhée et le méléna sont de ceux-ci les plus souvent observés chez les chiens chez qui il a été diagnostiqué la présence d'un thrombus dans le système porte hépatique.

Les signes cliniques colorés de rouges sont quant à eux généralement révélateurs de troubles circulatoires : fréquences cardiaque et respiratoire augmentées pour palier à un déficit en débit cardiaque ou à une hypoxie/hypoxémie, parfois même dyspnée : ont ensemble été rapportés 30 fois.

Un poul anormal a été rapporté chez 7 chiens : filant, bondissant ou faible. Il est le reflet de la différence entre la pression systolique et la pression diastolique, et dépend de la fonction cardiaque, du volume circulant et de l'état de dilatation des vaisseaux sanguins.

L'anémie et des muqueuses pâles ont été observées 6 fois, rapportant un problème dans la formation insuffisante de globules rouge, et/ou leur utilisation excessive (ce qui est le cas dans des états hypercoagulables et les CIVD) et/ou une destruction anormalement importante de ceux-ci.

Des troubles de la coagulation sont parfois associés de signes cliniques tels que les pétéchies mentionnées 2 fois.

Chez 3 animaux l'on observe une augmentation du temps de remplissage capillaire et chez l'un d'eux également de l'hypothermie, qui sont le reflet d'une moins bonne perfusion des lits capillaires périphériques.

En tout ces signes cliniques ont été rapportés 49 fois, cette catégorie représente ainsi plus d'un quart des signes cliniques observés chez les patients atteints de thrombus du système porte hépatique (25,7%)

Les signes cliniques démontrant une détresse générale et un problème dans l'attitude de l'animal sont colorés en bleu : 24 animaux ont présenté de l'abattement, 6 chiens sont arrivés en décubitus latéral abandonné, de l'amaigrissement et de la faiblesse était notable à quatre reprises. Soit un total de 38 signes cliniques décrivant une attitude anormale, ce qui correspond à presque un signe clinique mentionné sur cinq (19,9%).

Ce qui a attiré à la région abdominale est coloré en vert et est également très représenté dans cette étude, puisqu'il en est question chez 20 patients (soit 10,5% des signes observés) : la palpation était douloureuse chez 5 patients, tendue chez 3 patients, inconfortable chez 2 patients. 4 animaux ont présenté une distension abdominale, 6 montraient une masse palpable en région abdominale.

Les signes cliniques non colorés n'ont pas pu être regroupés, mais rassemblent des signes d'inflammation voire d'infection (hyperthermie chez 9 chiens, lymphadénomégalie chez 2 chiens, nécrose de plaies chez 2 chiens), des troubles de l'équilibre hydrique (polyurie/polydipsie chez 2 animaux, dysurie chez 1 patient et muqueuses collantes notées chez un patient), et des anomalies nerveuses (ataxie pour 2 animaux, paraparésie chez un chien).

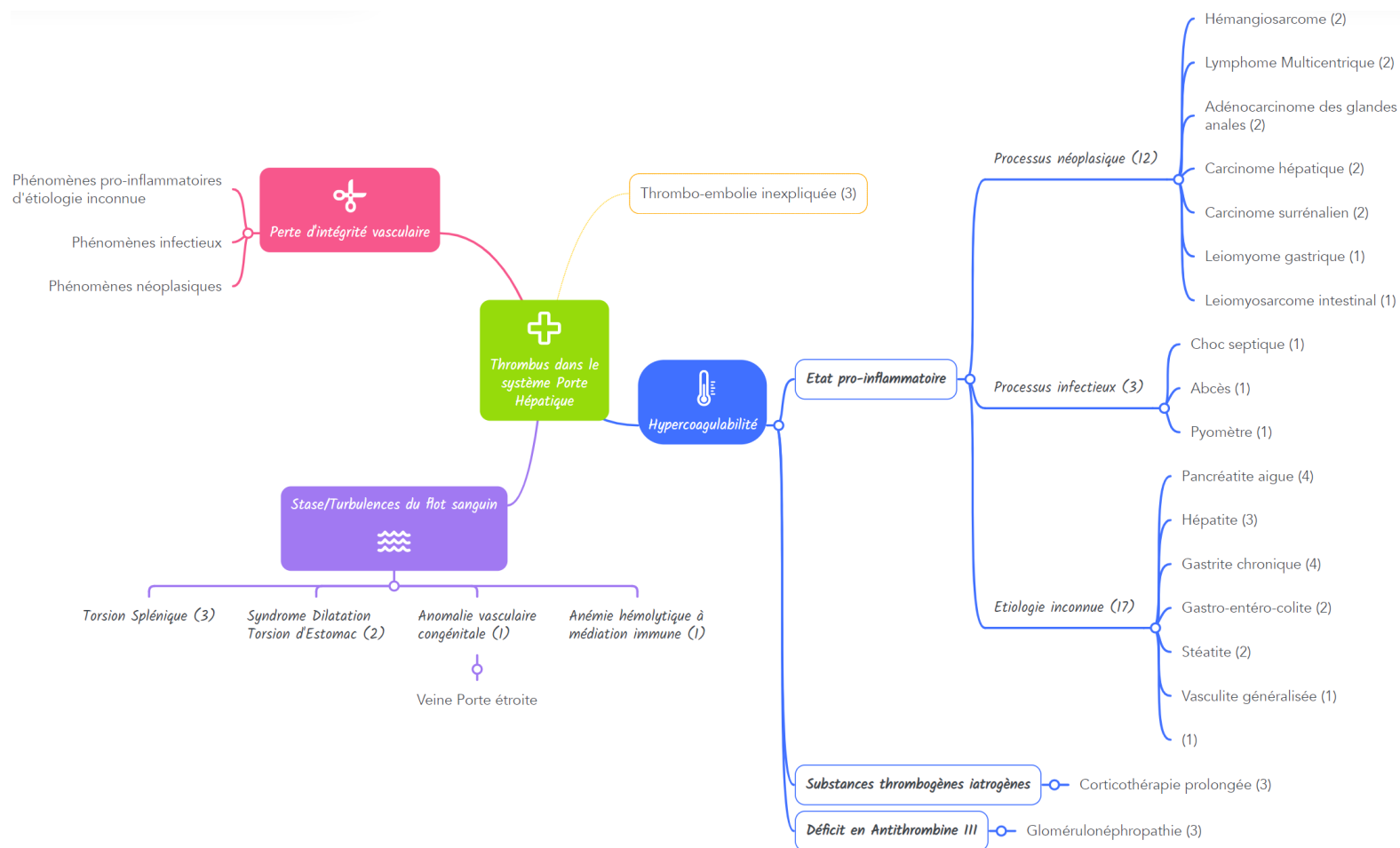


FIGURE 9. Pathologies associées à la détection de thrombi dans le système porte hépatique chez le chien à l'Université de Liège (2022)

En ce qui concerne les pathologies concomitantes à proprement dit, ce travail (FIGURE 9.) permet de visualiser que les chiens diagnostiqués à Liège présentaient le plus fréquemment une maladie provoquant un état pro-inflammatoire en association à la découverte de leur thrombus et responsables d'un climat biologique hypercoagulable et d'une perte d'intégrité vasculaire.

Parmi elles, les pathologies cancéreuses, infectieuses et les inflammations d'étiologie inconnue sont les plus représentées ici, avec respectivement 12, 3 et 17 maladies.

Un déficit en antithrombine III consécutif à une glomérulonéphropathie bilatérale sévère provoque également la formation de thrombi du système porte hépatique, et est le diagnostic posé dans le dossier médical de 3 chiens.

L'administration de thrombogènes iatrogènes et notamment la corticothérapie prolongée a été incriminée dans la formation de thrombi porte hépatique chez 3 animaux.

Viennent ensuite les maladies responsables d'une stase du flot sanguin, avec la torsion splénique chez 3 chiens, le Syndrome Dilatation-Torsion d'Estomac chez 2 chiens, et une anémie hémolytique à médiation immune chez 1 chien. Un animal a par ailleurs présenté un thrombus au sein de son système porte hépatique en conséquence à une anomalie congénitale, ce chien possédant un diamètre porte anormalement réduit.

Dans ce graphique, le nombre de pathologies dépasse le nombre de chiens du panel, dans certains cas le diagnostic abouti à plusieurs pathologies dont les conséquences possibles sont la formation du thrombus, sans pour autant en incriminer plutôt l'une ou l'autre :

- Un animal présentait une gastrite chronique et un léiomyosarcome gastrique,
- un chien une néphropathie bilatérale ainsi qu'une pancréatite aiguë,
- un autre chien présentait une pancréatite aiguë et une tumeur splénique,
- un chien a reçu un traitement aux corticoïdes et a présenté des abcès,
- un chien a présenté une gastro-entéro-colite et un choc septique,
- un chien a présenté une gastro-entéro-colite avec une pancréatite et une hépatite,
- un chien a présenté une stéatite généralisée et une glomérulonéphropathie bilatérale,
- un autre chien présentait une hépatite et un adénocarcinome des glandes anales,
- un chien a présenté une gastrite chronique et un carcinome surrénalien,
- et un chien présentait à la fois une gastrite chronique et une pancréatite aiguë.

Ce qui correspond aux 48 entrées dans la Figure 9.

RÉPARTITION DES PATHOLOGIES PRIMAIRES PAR ORGANE ATTEINT LORS DE LA DÉTECTION DE THROMBUS DU SYSTÈME PORTE HÉPATIQUE

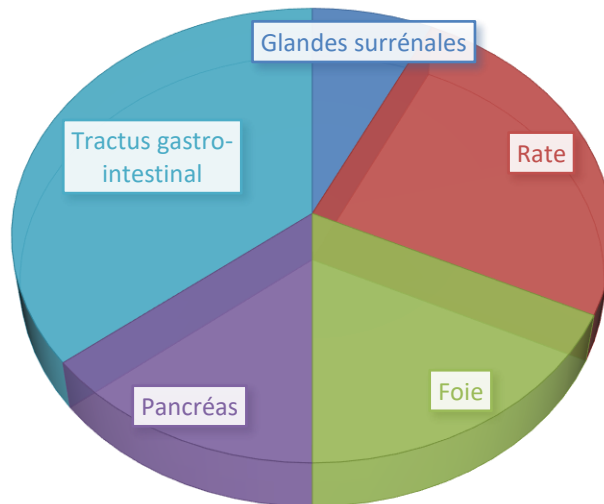


FIGURE 10. Répartition par organe des pathologies primaires concomitantes à la détection d'un thrombus dans le système porte hépatique chez le chien à l'Université de Liège (2022)

D'un point de vue « géographique », les pathologies observées touchent globalement le territoire abdominal, ses organes, ses nœuds lymphatiques et ses arrivées vasculaires.

Il y a ici 7 mentions de pathologies spléniques (torsion splénique, hémangiosarcome, lymphome), de pathologies digestives, avec 5 atteintes hépatiques (carcinome hépatique, hépatite), 4 atteintes pancréatiques (pancréatite) et 10 gastro-intestinales (gastrite chronique, léiomyome, léiomyosarcome, gastro-entéro-colite, syndrome dilatation-torsion d'estomac), ou encore de 2 pathologies surrénaliennes (carcinome surréalien).

Des troubles primaires très localisés à l'abdomen.

Ce que la Figure 10. nous permet donc d'observer, c'est que les pathologies concomitantes au diagnostic de la présence d'un thrombus dans le système porte hépatique ne sont pas le fait d'une atteinte d'une seule et même entité ou d'un seul et même organe.

L'atteinte du tube digestif (de l'estomac au colon) est plus souvent rencontrée dans ce cadre, puis l'atteinte de la rate, celle de la foie et du pancréas et enfin celle des glandes surrénales.

4 DISCUSSION

4.1 Les résultats

La même race n'est que rarement apparue plus d'une fois parmi notre panel de chiens : dogue de bordeaux et labrador sont légèrement plus fréquents (3 occurrences) que bouvier des Flandres, berger allemand, jack russel terrier, bichon, border collie et chiens « croisés » (2 occurrences). Les autres races n'ont été relevées qu'une seule fois : il est donc difficile de conclure à une prédominance d'une race ou l'autre au regard de ces informations.

Ensuite, après étude des dossiers des patients de la Faculté de médecine vétérinaire de l'Université de Liège, diverses conditions sont concomitantes à la survenue d'un thrombus au sein du système porte hépatique chez le chien.

Celles qui sont apparues le plus souvent ici sont la pancréatite aigüe et la gastrite chronique apparues 4 fois chez les chiens étudiés, suivies par la torsion splénique, les hépatites, les glomérulonéphropathies bilatérales, les thrombo-embolies inexpliquées, ainsi que la corticothérapie prolongée : chacune survenue chez 3 chiens du panel étudié.

24 chiens en tout souffraient d'une ou plusieurs pathologies menant à un état pro-inflammatoire au moment où un thrombus porte hépatique était diagnostiqué, cela pour des lésions primaires très localisées à l'abdomen. Tel est le grand ensemble de maladies mises en évidence dans ce travail et donc la réponse à la question initialement posée.

En ce qui concerne les signes cliniques observés chez ces chiens, celui qui a été le plus fréquemment rapporté est l'abattement. Viennent ensuite ceux qui appartiennent à la sphère digestive et circulatoire. Les signes d'inconfort abdominal sont aussi mentionnés, de même que les troubles de l'attitude démontrant de la faiblesse.

Le thrombus porte en lui-même a le plus souvent été détecté au sein de la veine splénique, puis dans la veine porte extra-hépatique elle-même.

Par ailleurs lorsqu'un thrombus est diagnostiqué au sein de la veine porte extra-hépatique, il est très probable qu'il y ait d'autres thrombi dans d'autres veines du système porte hépatique.

Son caractère est globalement subobstructif, il n'est associé à de l'épanchement abdominal qu'une fois sur deux dans ce travail, et en général il n'y a pas de détection de shunts acquis associés.

En 2012, Respass et al. ont mené une étude similaire à l'école vétérinaire de Cummings dans le Massachussetts sur 33 chiens, selon les mêmes modalités et à propos de thrombi de la veine porte hépatique.

Les pathologies mises en évidences dans cette étude sont les pathologies hépatiques et les corticothérapies en premier lieu (42% des chiens) et le syndrome de réponse inflammatoire systémique (39% des chiens)

Notre travail a ceci en commun avec cette étude qu'il décrit la corticothérapie et les pathologies pro-inflammatoires parmi les premières conditions associées au diagnostic d'un thrombus dans le système porte hépatique.

En revanche, les maladies hépatiques n'arrivent à Liège qu'en troisième position après les atteintes gastro-intestinales et spléniques, contrairement à ce qui est décrit dans le Massachussetts.

Du point de vue des signes cliniques, les différences sont plus marquées : l'ascite, le choc hypovolémique et les vomissements arrivent en tête dans l'étude de Respass, alors qu'ici les signes les plus fréquents sont l'abattement, l'anorexie et la tachycardie. Ces points communs et ces différences peuvent peut-être s'expliquer dans tout ce qui rapproche ces travaux et tout ce qui les éloigne :

Les deux études ont été menées il y a moins de 15 ans dans une clinique vétérinaire universitaire, en rétrospectif et sur un peu plus d'une trentaine de chiens (33 contre 37 ici).

Par ailleurs l'étude de 2012 porte sur la veine porte hépatique seule, tandis qu'ici sont regroupés les animaux diagnostiqués comme ayant un thrombus au sein du système porte hépatique. Ce en quoi la validité externe de l'étude de Respress et al est limitée dans notre cas. Si l'on reprend uniquement les chiens de Liège qui ont un thrombus au sein de la veine porte hépatique, les résultats seraient peut-être plus proches. De plus l'étude de Respress étant conduite dans une université Américaine, et donc sur un autre continent, l'on peut se demander si la qualification des signes cliniques est enseignée de la même façon qu'à Liège ou avec les mêmes seuils de tolérance. L'abatement est-il un signe clinique considéré à l'école vétérinaire de Cummings comme il l'est à l'université de Liège ? Est-il faiblement présenté par les 33 chiens de leur panel ou bien il ne s'agit pas d'un signe clinique à considérer dans une étude de ce type ? La validité externe a là aussi ses limites pour cette étude vis-à-vis de notre question.

4.2 Validité interne et externe

4.2.1 Validité interne

Un certain nombre de facteurs viennent discuter la validité interne de ce travail.

Au départ de cette étude, la liste des animaux s'est réalisée par mot-clé sur le logiciel « SAP » de l'université de Liège. Un biais de sélection est possible si tous les animaux ayant été diagnostiqués avec un thrombus n'ont pas été ajoutés à la liste générée par l'outil. Or, l'outil étant alimenté au travers de différentes rubriques, il est possible que le terme « thrombus » uniquement inscrit dans le rapport final ne permette pas d'intégrer l'animal à la liste des chiens du panel, alors que si ce terme est présent dans l'onglet « diagnostic » de l'outil, l'animal est intégré.

Ce travail est également touché par le biais d'information :

- 4 machines d'échographie différentes ont été utilisées,

- Plusieurs observateurs ont analysé les images échographiques ou observé les chiens à leur arrivée à la clinique et rédigé les comptes-rendus avec leur technique et leur expérience propre, entre 2014 et 2022.
- Les conditions d'examen n'ont pas toujours été identiques : en situation d'urgence l'examen échographique a pu être plus expéditif.
- Certaines veines sont peut-être mieux évaluées à l'échographie que d'autres en routine : la veine splénique est plus facile à observer que la veine mésentérique par exemple de par son anatomie.
- La plupart des patients admis à la faculté passent un examen échographique mais pas de scanner : des thrombi ne sont peut-être pas diagnostiqués comme décrit dans l'étude de French et al. en 2019.
- Parfois il n'était pas possible de savoir à la lecture des rapports si certains caractères étaient réellement absents lors de leur investigation (par exemple la présence ou l'absence de shunts acquis) ou s'ils n'ont pas été recherchés.

Ma propre analyse des données a également eu un impact sur ce qui est décrit dans le travail : Certains imagistes ont parfois écrit du thrombus qu'il « oblitère quasi complètement la veine » : la décision a été prise de compter ceux-ci comme des thrombus « sub-obstructifs » tandis qu'aux yeux d'autres personnes, cela aurait peut-être été compté comme « thrombus obstructif ».

Chacun des intervenants ayant sa sensibilité propre, les informations recueillies ne l'ont pas été de façon systématique.

Telles sont les limites lors de la réalisation d'un travail rétrospectif comme celui-ci.

Un biais de confusion existe enfin, puisque certaines informations sont manquantes et auraient peut-être pu avoir un impact sur les résultats : le poids associé au score corporel (Body Condition Score), le statut au regard de la stérilisation de certains sujets, l'usage de contraceptifs ou les traitements médicamenteux en cours.

4.2.2 Validité externe

Ce travail a des résultats cohérents avec l'étude menée par Respress et al. en 2012, ce qui appuie sa validité externe.

En revanche, le petit échantillon analysé dans ce travail (37) et le recrutement des sujets en milieu hospitalier universitaire désert la propension de cette étude à être extrapolée à la population entière de chiens où animaux sains et malades sont mélangés.

Enfin le design de l'étude : observationnelle rétrospective, fournit un faible niveau de preuve scientifique vis-à-vis d'autres types d'études comme les études cas-témoins, ou les études interventionnelles comme les essais contrôlés randomisés en double aveugle ou les méta-analyses de la littérature.

4.3 Perspectives d'amélioration

Dans le but d'améliorer ce travail, nous pourrions envisager de changer le « study design » pour un plus grand niveau de preuve scientifique : étude cas-témoin par exemple.

L'utilisation d'un logiciel puissant pour rechercher les dossiers de patients dans le SAP permettra de diminuer le biais de sélection.

Pour pallier au biais d'information, plusieurs solutions à combiner sont possibles :

- Avoir recours à un seul appareil d'échographie, voire au mieux, toujours coupler cet examen à un scanner.
- Faire faire les examens généraux à un seul observateur, les examens échographiques à un seul imagiste : on a ainsi la même méthodologie et le même degré d'expertise tout au long de l'étude.
- Systématiser les informations recueillies en fournissant un questionnaire prérempli avec des cases à cocher : permettant à l'intervenant d'avoir une vision précise des informations attendues, et de gommer toute interprétation de la part de celui ou celle qui rédige le travail en lisant les résultats des patients.

Enfin recueillir des informations sur les variables confondantes (score corporel, stérilisation, traitements en cours) permettrait de confirmer les résultats obtenus ou de les ajuster, dans le but de réduire le biais de confusion.

5 CONCLUSION

Dans cette étude, les races étudiées dans notre échantillon apparaissent avec une fréquence similaire. Aucune n'est singulièrement plus représentée que les autres.

Cependant des indications peuvent tout de même être tirées de ce travail :

Ainsi, la pancréatite aigüe, la gastrite chronique, la torsion splénique, les hépatites, les glomérulonéphropathies bilatérales, les thrombo-embolies inexpliquées, ainsi que la corticothérapie prolongée, et toute pathologie pro-inflammatoire ou atteintes abdominales doivent inciter le clinicien à investiguer les composantes du système porte hépatique par imagerie.

L'abatement accompagné de signes caractéristiques d'une dysfonction digestive ou circulatoire, les signes d'inconfort abdominal, les troubles de l'attitude et la faiblesse générale peuvent également lui indiquer qu'il est approprié d'effectuer une échographie abdominale ou un CT-scan, en vue d'identifier la présence ou non d'un thrombus.

L'épanchement abdominal doit également attirer l'attention du vétérinaire sur le système porte hépatique. S'il y a thrombus, il se situe le plus souvent dans la lumière de la veine splénique. Cependant le diagnostic d'un thrombus dans la veine porte extra-hépatique doit encourager le clinicien à examiner minutieusement ses tributaires et réciproquement.

Nombreuses sont les pistes d'amélioration pour ce travail, notamment en ce qui concerne sa validité interne (systématisation des relevés d'informations, identification des données confondantes, recours à une seule et même machine pour un seul opérateur) ou externe (choix d'un design d'étude de plus fort niveau de preuve scientifique).

Dans cette optique, la démocratisation de l'utilisation du scanner (au respect du principe ALARA) permettrait de servir la recherche et le diagnostic.

En effet, il s'agit de la technique diagnostique la plus sensible et spécifique en ce qui concerne la détection des thrombi, en attestent les travaux de Margini et Berzigotti en 2017, de French et al. en 2019 ainsi que les résultats obtenus à l'université de Liège,

où quatre thrombi visualisés ici au CT-scan n'ont pas pu être détectés par échographie abdominale. Il serait donc intéressant de préférer cette technique d'imagerie médicale pour les travaux à venir sur la thrombose du système porte hépatique.

Etoffer ce travail conduirait à une meilleure analyse statistique des caractéristiques des chiens touchés, et la poursuite de l'identification des facteurs de risques à l'apparition de thrombi.

Pour une compréhension toujours plus fine de l'hémostase, des maladies thrombo-emboliques et des mécanismes compensatoires, ces perspectives constituent un enrichissement à venir pour la profession vétérinaire et surtout, pour la qualité de soins apportés aux animaux, qu'ils soient diagnostiques, curatifs ou palliatifs.

6 REFERENCES BIBLIOGRAPHIQUES ET NUMERIQUES

REFERENCES BIBLIOGRAPHIQUES

- Aldrich, J.E., 2007. Basic physics of ultrasound imaging: Crit. Care Med. 35, S131–S137.
- Broos, K., Feys, H.B., De Meyer, S.F., Vanhoorelbeke, K., Deckmyn, H., 2011. Platelets at work in primary hemostasis. Blood Rev. 25, 155–167.
- Esmon, C.T., 2009. Basic mechanisms and pathogenesis of venous thrombosis. Blood Rev. 23, 225–229.
- French, J.M., Twedt, D.C., Rao, S., Marolf, A.J., 2019. Computed tomographic angiography and ultrasonography in the diagnosis and evaluation of acute pancreatitis in dogs. J. Vet. Intern. Med. 33, 79–88.
- Huntington, J.A., 2012. Thrombin plasticity. Biochim. Biophys. Acta BBA - Proteins Proteomics 1824, 246–252.
- Intagliata, N.M., Caldwell, S.H., Tripodi, A., 2019. Diagnosis, Development, and Treatment of Portal Vein Thrombosis in Patients With and Without Cirrhosis. Gastroenterology 156, 1582-1599.e1.
- Kalt, D.J., Stump, J.E., 1993. Gross Anatomy of the Canine Portal Vein. Anat. Histol. Embryol. J. Vet. Med. Ser. C 22, 191–197.
- Lasne, D., Jude, B., Susen, S., 2006. From normal to pathological hemostasis. Can. J. Anesth. Can. Anesth. 53, S2–S11.
- Malaguarnera, M., Latteri, S., Bertino, G., Madeddu, R., Catania, V.E., Currò, G., Borzì, A., Drago, F., Malaguarnera, G., 2018. D-dimer plasmatic levels as a marker for diagnosis and prognosis of hepatocellular carcinoma patients with portal vein thrombosis. Clin. Exp. Gastroenterol. Volume 11, 373–380.
- Margini, C., Berzigotti, A., 2017. Portal vein thrombosis: The role of imaging in the clinical setting. Dig. Liver Dis. 49, 113–120.

- Mogicato, G., Vautravers, G., Meynaud-Collard, P., Deviers, A., Sautet, J., 2015. Blood Flows in Tributaries of the Portal Vein: Anatomical and Angiographic Studies in Normal Beagle Dogs. *Anat. Histol. Embryol.* 44, 460–467.
- Monie, D.D., DeLoughery, E.P., 2017. Pathogenesis of thrombosis: cellular and pharmacogenetic contributions. *Cardiovasc. Diagn. Ther.* 7, S291–S298.
- Nelson, O.L., Andreasen, C., 2003. The Utility of Plasma D-dimer to Identify Thromboembolic Disease in Dogs. *J. Vet. Intern. Med.* 17, 830–834.
- Ponziani, F.R., Zocco, M.A., Campanale, C., Rinninella, E., Tortora, A., Maurizio, L.D., Bombardieri, G., Cristofaro, R.D., Gaetano, A.M.D., Landolfi, R., Gasbarrini, A., 2010. Portal vein thrombosis: Insight into physiopathology, diagnosis, and treatment. *World J. Gastroenterol. WJG* 16, 143–155.
- Respass, M., O'Toole, T.E., Taeymans, O., Rogers, C.L., Johnston, A., Webster, C.R.L., 2012. Portal Vein Thrombosis in 33 Dogs: 1998-2011. *J. Vet. Intern. Med.* 26, 230–237.
- Sang, Y., Roest, M., de Laat, B., de Groot, P.G., Huskens, D., 2021. Interplay between platelets and coagulation. *Blood Rev.* 46, 100733.
- Van Winkle, T.J., Bruce, E., 1993. Thrombosis of the Portal Vein in Eleven Dogs. *Vet. Pathol.* 30, 28–35.
- Barone, 2011 Anatomie comparée des mammifères domestiques. Tome 5: Angiologie. 2eme édition. VIGOT. 904pp

REFERENCES NUMERIQUES

- Mhemo : Physiologie de l'hémostase, 2004 <https://mhemo.fr/les-pathologies/physiologie-de-lhemostase/> Consulté pour la dernière fois le 26.06.2022
- Manuel MSD – Version professionnels de santé, Compréhension des examens médicaux et des résultats des examens, Brian F. Mandell , MD, PhD en Mai 2021 <https://www.msdmanuals.com/fr/professional/sujets-sp%C3%A9ciaux/prise-de-d%C3%A9cision-clinique/compr%C3%A9hension-des-examens-m%C3%A9dicaux-et-des-r%C3%A9sultats-des-examens> Consulté pour la dernière fois le 07.07.2022
- Académie Nationale de Médecine : Du Fibrinogène à la fibrine et sa dissolution, 2003. I. Juhan-Vague, M. Hanss <https://www.academie-medecine.fr/du-fibrinogene-a-la-fibrine-et-sa-dissolution/> Consulté pour la dernière fois le 26.06.2022

ANNEXE I : Tableau des résultats obtenus sur les 37 chiens du panel analysés à l'Université de Liège, 2022

Nom	Race	Age (ans)	Sexe	Stérilisation	Localisation	Technique d'imagerie	Comorbidités
Ben	Labrador	10	mâle	Non	VS	Echographie abdominale	Torsion Splénique
Bo	Dogue de Bordeaux	4	femelle	Oui	VP	Echographie abdominale	Glomérulonéphropathie
Duun	Bouvier des Flandres	10	femelle	Non	VS	Echographie abdominale	Hemangiosarcome
Edgard	CDR	14	mâle	Oui	VP	Echographie abdominale	Pancréatite aigue sévère et néphropathie bilatérale
Eliott	Bouledogue Anglais	1	mâle	oui	VP + VS	Echographie abdominale	Hépatite
Elsa	Berger Allemand	9	Femelle	NP	VS	Echographie abdominale	Leiomyome gasrique + gastrite chronique
Explo	Ammerican Staffordshire	11	Mâle	NP	VS	Echographie abdominale	Stéatite généralisée
Fidji	Hovawart	6	Femelle	Oui	VS	Echographie abdominale	Corticothérapie
Fiera	Berger Allemand	6	Femelle	Oui	VS	Echographie abdominale	Choc septique et gastro-entérite
Galatee	Landser	6	Femelle	Oui	VS	Echographie abdominale	SDTE
Gibbs	Border Collie	5	Mâle	Non	VP + VS + VGD	Echographie abdominale	Hemangiosarcome et pancréatite
Hermes	Carlin	10	Mâle	Non	VP	Echographie abdominale	Thrombo-embolie sans cause identifiée
Indra	Dogue de Bordeaux	5	Femelle	NP	VS	Echographie abdominale	Torsion splénique
Ishka	Braque de Weimar	7	Femelle	Oui	VP + VS + VMs	Echographie abdominale	corticoïdes et abcès
Jaya	Braque allemand	5	Femelle	Non	VS	Echographie abdominale	vasculite généralisée
Joe	Bouvier des Flandres	8	Femelle	Oui	VS	Echographie abdominale	Lymphome multicentrique
Lana	Springer Anglais	3	Femelle	Non	VP + VS + VPIHG	Echographie abdominale	thrombo-embolie sans cause identifiée
Lola	Flat Coated Retriever	7	Femelle	Non	VS	Echographie abdominale	Anémie hémolytique à médiation immunitaire
Luna	Dogue Allemand	5	Femelle	NP	VS	Echographie abdominale	Torsion Splénique
Luna	Chien-loup tchèque	8	Femelle	Oui	VS	Echographie abdominale	Lymphome multicentrique
Luna	Akita Inu	6	Femelle	Non	VS	Echographie abdominale	Hemangiosarcome

Marley	Labrador	7 mois	Mâle	Non	VP IHG	CT-scan	Anomalie vasculaire congénitale
Melli	CDR	14	Femelle	Oui	VP et VS	Echographie abdominale	corticoïdes
Monalisa	Husky Sibérien	8	Femelle	Oui	VS	Echographie abdominale	Carcinome hépatique et gastrite chronique
Nala	Bichon	10	Femelle	Oui	VS et VP	CT-scan	Tumeur surrénalienne et gastrite chronique
Nina	Jack Russel Terrier	12	Femelle	Oui	VP et VGD	Echographie abdominale	thrombo-embolie sans cause identifiée
Noa	Golden Retriever	13	Femelle	Oui	VS	Echographie abdominale	Stéatite généralisée + glomérulonéphr
Oly	Border Collie	3	Mâle	Non	VP	Echographie abdominale	Pancréatite aigue sévère + gastrite chronique
Pacha	Eurasier	9	Mâle	Non	VS	Echographie abdominale	SDTE
Pépité	Beagle	11	Femelle	Oui	VS	CT-scan	leiomyosarcome intestinal
Praline	Terre-Neuve	10	Femelle	Oui	VS	Echographie abdominale + CT-scan	Carcinome hépatique
Prince	Chihuahua	8	Mâle	Oui	VS	Echographie abdominale	Phénomène pro- inflammatoire
Rocky	Boxer	8	Mâle	Oui	VP et VPIHG	CT-scan	Processus tumoral des glandes surrénales
Thor	Dogue de Bordeaux	5	Mâle	Non	VS	Echographie abdominale	Gastro-entéro-colite + pancréatite + hépatite
Truffe	Bichon	11	Femelle	Oui	VP et VP IHD et VP IHG	Echographie abdominale	adénocarcinome des glandes anales + hépatite
Uzi	Labrador	8	Mâle	Oui	VS	Echographie abdominale	adénocarcinome des glandes anales
Zoe	Jack Russel Terrier	8	Femelle	Oui	VS	Echographie abdominale	Etat pro-inflammatoire post pyomètre

Liste des abréviations :

VP = veine porte extra-hépatique ; VS = veine splénique ;

VP IHG et IHD= veine porte intra-hépatique gauche et droite ; VGD = veine gastroduodénale ; VMs = veines mésentériques

Le poids, et le score corporel (Body condition score) ont été retirés car trop souvent manquants.

Les signes cliniques ne figurent pas ici non plus mais sont visibles en figure 8.