

L'hernioplastie, une approche chirurgicale efficace pour prévenir les hernies inguinales acquises chez l'étalon sans impact sur la fertilité ? Une revue narrative de la littérature

Auteur : Lacasse, Idaline

Promoteur(s) : Grulke, Sigrid

Faculté : Faculté de Médecine Vétérinaire

Diplôme : Master en médecine vétérinaire

Année académique : 2022-2023

URI/URL : <http://hdl.handle.net/2268.2/17774>

Avertissement à l'attention des usagers :

Tous les documents placés en accès ouvert sur le site le site MatheO sont protégés par le droit d'auteur. Conformément aux principes énoncés par la "Budapest Open Access Initiative"(BOAI, 2002), l'utilisateur du site peut lire, télécharger, copier, transmettre, imprimer, chercher ou faire un lien vers le texte intégral de ces documents, les disséquer pour les indexer, s'en servir de données pour un logiciel, ou s'en servir à toute autre fin légale (ou prévue par la réglementation relative au droit d'auteur). Toute utilisation du document à des fins commerciales est strictement interdite.

Par ailleurs, l'utilisateur s'engage à respecter les droits moraux de l'auteur, principalement le droit à l'intégrité de l'oeuvre et le droit de paternité et ce dans toute utilisation que l'utilisateur entreprend. Ainsi, à titre d'exemple, lorsqu'il reproduira un document par extrait ou dans son intégralité, l'utilisateur citera de manière complète les sources telles que mentionnées ci-dessus. Toute utilisation non explicitement autorisée ci-avant (telle que par exemple, la modification du document ou son résumé) nécessite l'autorisation préalable et expresse des auteurs ou de leurs ayants droit.

L'hernioplastie une approche chirurgicale efficace pour prévenir les hernies inguinales acquises chez l'étalon sans impact sur la fertilité ? Une revue narrative de la littérature.

Hernioplasty an effective surgical approach to prevent acquired inguinal hernias in stallions without impact on fertility? A narrative review of the literature.

Idaline Lacasse

Travail de fin d'études

présenté en vue de l'obtention du grade de Médecine Vétérinaire

ANNEE ACADEMIQUE 2022/2023

Le contenu de ce travail n'engage que son auteur

L'hernioplastie une approche chirurgicale efficace pour prévenir les hernies inguinales acquises chez l'étalon sans impact sur la fertilité ? Une revue narrative de la littérature.

Hernioplasty an effective surgical approach to prevent acquired inguinal hernias in stallions without impact on fertility? A narrative review of the literature.

Idaline Lacasse

Tutrice : Dr Sigrid Grulke DVM PhD ECVS. EBVS® European Specialist in Equine Surgery. Member of European College of Veterinary Surgeons.

Travail de fin d'études

présenté en vue de l'obtention du grade de Médecine Vétérinaire

ANNEE ACADEMIQUE 2022/2023

Le contenu de ce travail n'engage que son auteur

L'hernioplastie une approche chirurgicale efficace pour prévenir les hernies inguinales acquises chez l'étalon sans impact sur la fertilité ? Une revue narrative de la littérature.

Objectif du présent travail

L'objectif de ce travail était de décrire les différentes techniques d'hernioplastie préservants le testicule décrites dans la littérature et d'en évaluer l'efficacité pour la prévention des hernies inguinales acquises chez l'étalon. Ce travail visait également d'examiner l'impact éventuel de ces procédures chirurgicales sur la fertilité chez l'étalon.

Résumé

Les hernioplasties sont considérées comme efficaces pour prévenir les hernies inguinales chez les étalons. Bien que le lambeau péritonéal soit la moins efficace parmi les cinq chirurgies, des études ont montré son impact sur la fertilité des étalons, ce qui encourage à tester cette chirurgie chez les individus de valeur. Cependant, des signes d'inflammation testiculaire et une congestion légèrement supérieure ont été observés chez certains chevaux ayant subi cette chirurgie. Cela pourrait potentiellement diminuer la capacité de spermatogénèse à long terme. L'approche en décubitus dorsal utilisant le péritoine pour recouvrir l'anneau vaginal est une alternative à l'approche laparoscopique. La laparoscopie pratiquée sur un cheval debout offre une meilleure visibilité de la région inguinale, mais la fixation du lambeau peut être plus optimale lorsqu'elle est réalisée sur un cheval debout.

Une autre technique complexe, par approche laparoscopique au moyen du lambeau de péritoine a montré une efficacité de 100%, mais elle nécessite un équipement spécifique et des agrafes coûteuses. Le coût de la chirurgie est donc un facteur important à considérer. Les filets en polypropylène sont moins chers que les filets composites de collagène, mais ces derniers offrent une meilleure fixation et transparence.

Les techniques moins coûteuses décrites peuvent être envisagées pour les chevaux de moins grande valeur ou dont les propriétaires ne souhaitent pas investir une somme importante dans la chirurgie. Cependant, les études existantes manquent de suivi à long terme et sont souvent basées sur des fouilles rectales plutôt que des contrôles laparoscopiques plus fiables. Le suivi systématique par échographie Doppler pulsé pourrait être une alternative non invasive pour évaluer la perfusion testiculaire et les conséquences à long terme des hernioplasties.

Des études supplémentaires incluant une plus grande diversité de races et un suivi plus standardisé sont nécessaires pour mieux évaluer les résultats cliniques des hernioplasties chez les étalons.

Hernioplasty an effective surgical approach to prevent acquired inguinal hernias in stallions without impact on fertility? A narrative review of the literature.

Objective of the present work

The aim of this study was to describe the various testicle-preserving hernioplasty techniques described in the literature, and to assess their effectiveness in preventing acquired inguinal hernias in stallions. The aim was also to examine the possible impact of these surgical procedures on fertility in stallions.

Summary

Hernioplasties are considered effective in preventing inguinal hernias in stallions. Although the peritoneal flap is the least effective of the five surgeries, studies have shown its impact on stallion fertility, encouraging the testing of this surgery in valuable individuals. However, signs of testicular inflammation and slightly greater congestion have been observed in some horses that have undergone this surgery. This could potentially reduce spermatogenesis capacity in the long term. The supine approach using the peritoneum to cover the vaginal ring is an alternative to the laparoscopic approach. Laparoscopy on a standing horse offers better visibility of the inguinal region, but flap fixation may be more optimal when performed on a standing horse.

Another complex technique, using a laparoscopic approach with the peritoneal flap, has shown 100% efficacy, but requires special equipment and expensive staples. The cost of surgery is therefore an important factor to consider. Polypropylene mesh is less expensive than collagen composite mesh, but the latter offers better fixation and transparency.

The less expensive techniques described may be considered for horses of lesser value, or whose owners do not wish to invest a large sum in surgery.

However, existing studies lack long-term follow-up and are often based on rectal excavations rather than more reliable laparoscopic controls. Systematic follow-up with pulsed Doppler ultrasound could be a non-invasive alternative for assessing testicular perfusion and the long-term consequences of hernioplasties.

Further studies including a wider range of breeds and more standardized follow-up are needed to better assess the clinical results of hernioplasties in stallions.

Remerciements

Je tiens profondément à remercier ma tutrice, Sigrid Grulke, pour son écoute et l'attention qu'elle a portée à mon travail tout au long de sa réalisation.

Au Docteur Hans Wilderjans, pour le temps précieux passé lors de nos échanges sur le sujet, un tout grand merci.

A mes parents, les mots ne suffisent pas pour exprimer la gratitude que je vous porte après ces longues années, au combien difficiles.

A mon vieux André, sans lequel je ne me serai jamais crue capable de venir à bout de ces études.

A Clara, celle qui m'a ouverte les yeux sur ce qu'est l'amitié, la vraie.

A Mia, Miche pour les intimes. A toi la marraine de mes futurs non enfants, je dis merci pour ce soutien inébranlable, et pour cette dernière année merveilleuse remplie de rire et de joie grâce à toi.

Table des matières

1.	INTRODUCTION.....	8
2	INDICATIONS ET TIMING DE CHIRURGIE	18
3	PRINCIPE DE LA CHIRURGIE.....	19
4	LES CHIRURGIES.....	19
4.1	LA LAPAROSCOPIE	19
4.2	LE LAMBEAU PÉRITONÉAL	20
4.3	GEL DE CYANOACRYLATE	22
4.4	L'IMPLANT DE POLYPROPYLENE	23
4.5	LE FILET DE POLYPROPYLENE DANS LA CAVITÉ VAGINALE	24
5	RÉSULTATS.....	25
6	IMPACT SUR LA FERTILITÉ.....	26
7	CONCLUSION.....	30
8	DISCUSSION	32
9	RÉFÉRENCES BIBLIOGRAPHIQUES	34

1. Introduction

La hernie inguinale est une cause de colique chez l'espèce équine.

Selon l'American College of Veterinary Surgeons, le mot colique fait référence à toute douleur abdominale chez le cheval, qu'elle soit d'origine digestive ou extra digestive (American college of veterinary surgeons, 2023). Quant aux hernies inguinales, elles font référence, si on se base sur la définition de l'académie française de médecine, au passage de viscères abdominaux à travers la paroi abdominale, au niveau du canal inguinal, dans le sac herniaire prolongeant le péritoine (Buffet et al., 2023).

Le canal inguinal est un interstice d'environ 10 cm de long chez un cheval de taille moyenne, en avant du pubis, avec une inclinaison oblique dorso latérale.

Le terme espace inguinal est plus approprié chez les ongulés, car cette structure ne possède pas de paroi propre. Les parois de cet espace sont constituées des structures suivantes : à savoir la partie charnue du muscle oblique interne, l'aponévrose du muscle oblique externe et l'arcade inguinale. Pour rappel, l'arcade inguinale, ou ligament inguinal selon l'auteur, est une lame fibreuse qui relie le bord crânial du pubis à l'épine de l'os iliaque, plutôt dans sa partie ventro crâniale.

S'agissant d'un canal/espace, il est pourvu de deux extrémités. L'extrémité distale de ce canal est l'anneau inguinal superficiel. De forme ovalaire chez les ongulés, il mesure 10 à 15 cm sur six à 8 cm lorsque le membre pelvien est en abduction (Barone, 2010). Il est dit superficiel car il est situé au niveau du l'aine, en sous cutané. L'extrémité proximale de du canal inguinal est l'anneau inguinal profond. Chez le cheval, il se présente comme une fente oblique orientée dorso latéralement de un centimètre et demi à deux centimètres de long au niveau du plancher de la cavité abdominale (l'anneau inguinal superficiel est orienté crânio latéralement) (Schumacher, 2019). Il est constitué par l'arcade inguinale caudalement, le bord du muscle oblique interne de la paroi abdominale crânialement et par le tendon prépubien dans sa partie cranio médiale (Schumacher, 2019).

C'est le plus important des deux anneaux inguinaux lorsque l'on parle de la hernie inguinale car il loge l'anneau vaginal (Arighi, 2007). Cet anneau vaginal est un épaississement fibreux à l'extrémité du canal vaginal. Le canal vaginal se poursuit par la cavité vaginale dans le scrotum (Schumacher and Perkins, 2010) et ce canal communique avec la cavité abdominale chez les mammifères (Barone, 2001, 2010).

C'est d'une importance majeure car lors de hernie inguinale que l'on qualifie d'indirecte, l'organe abdominal passe par cet anneau vaginal, avec notamment le cordon spermatique (figure 1). Ce cordon spermatique est composé du canal déférent et de son mésothélium, ainsi que des vaisseaux testiculaires (Barone, 2001). Lors d'une hernie inguinale indirecte, l'apport en sang artériel ainsi que le retour veineux du testicule peuvent être compromis (Schumacher, 2012).

Une hernie inguinale directe fait référence à une rupture inguinale (figure 1). Il s'agit d'une déchirure du péritoine et/ou des muscles abdominaux à proximité de l'anneau inguinal profond, avec passage d'organes abdominaux par ce défaut de la paroi abdominale. L'organe se retrouve alors en région sous-cutanée, à proximité de l'anneau inguinal superficiel ou bien en région abdominale caudo ventrale (Caron and Brakenhoff, 2008; Schumacher and Perkins, 2010; Werner, 2015).

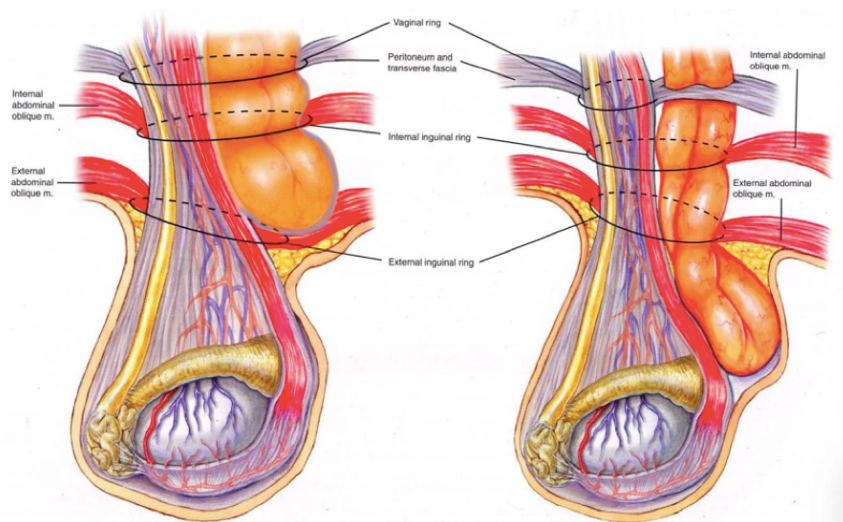


Figure 1 : Illustration des hernies indirecte et directe chez l'étalon (Clinique vétérinaire de Grosbois, 2023). Représentation de gauche illustre une hernie inguinale indirecte avec passage de l'organe par l'anneau vaginal (cercle le plus proximal sur le schéma). A droite, représentation schématique d'une hernie inguinale directe/rupture inguinale avec passage de l'organe par un défaut de la paroi abdominale (à proximité de l'anneau vaginal).

D'un point de vue épidémiologique, la hernie inguinale est une affection du poulain et de l'étalon (Luis Alfonso Gracia-Calvo et al., 2014). Notons tout de même que des cas exceptionnels ont été décrits chez des juments et des hongres (van der Velden and Stolk, 1990; Ivens et al., 2009; François et al., 2014). Les organes les plus fréquemment impliqués

sont le jéjunum, l'iléon ou le jéjunum et l'iléon (Schneider et al., 1982; Weaver, 1987; van der Velden, 1988; Baranková et al., 2022). Des hernies vésicale et colique sont rapportées dans la littérature mais restent atypiques (Mariën et al., 2001; Cousty et al., 2010; Haion et al., 2023).

La hernie directe, avec donc une rupture de la paroi abdominale ou du péritoine à proximité de l'anneau inguinal profond, est rare. Elle est décrite chez le poulain, chez lequel on incrimine les contractions utérines lors de la parturition comme étant l'élément déclencheur. La pression intra abdominale du poulain, par l'action des contractions utérines qui participent à l'expulsion du petit, seraient responsables de cette hernie. (Spurlock and Robertson, 1988; Schumacher and Perkins, 2010).

La hernie indirecte, qui rappelons-le, est définie comme le passage d'un organe depuis la cavité abdominale vers le canal ou cavité vaginal(e) par l'anneau vaginal, est celle le plus communément observé dans l'espèce équine (Caron and Brakenhoff, 2008; Werner, 2015). Il faut différencier la hernie inguinale indirecte du poulain et de l'étalon. Leurs causes, présentations cliniques, prises en charge et pronostics sont en effet différents.

Cliniquement, les deux se traduisent par une distension de la région inguinale, au niveau du testicule.

Chez le poulain, elle est le plus souvent asymptomatique (Werner, 2015). Elle peut cependant être associée à des signes cliniques d'obstruction étranglée. Par exemple, si un poulain, avec une hernie inguinale indirecte connue, présente de manière aiguë à suraiguë un œdème froid (c'est-à-dire avec un signe du godet) et/ou des coliques et/ou des signes cliniques significatifs d'une obstruction étranglée, il faut fortement suspecté une rupture vaginale (passage d'une portion de l'intestin grêle en-sous cutané dans le scrotum, en déchirant la vaginale) (Werner, 2015). Il s'agit alors d'une urgence chirurgicale. (Mariën et al., 2001; Caron and Brakenhoff, 2008; Werner, 2015).

Ce n'est cependant pas la présentation clinique typique chez le poulain.

La hernie inguinale la plus fréquente, chez eux, se présente comme suit à l'examen clinique : une région inguinale et/ou un scrotum de taille augmenté avec le plus souvent une asymétrie testiculaire à la palpation, réductible par manipulation externe (Mariën et al., 2001; Caron and Brakenhoff, 2008; Luis Alfonso Gracia-Calvo et al., 2014). Il s'agit donc d'une hernie inguinale indirecte, réductible, non étranglée et congénitale, étant donné qu'elle est présente dès la naissance.

Le diagnostic est posé plus ou moins tôt dans la vie de l'animal, et ce selon la rapidité avec laquelle l'éleveur observe cette distension en région inguinale chez son poulain.

La conduite à tenir face à une hernie inguinale indirecte, non étranglée et réductible chez un poulain est d'attendre les 6 mois de l'animal afin de voir si il y a une réduction spontanée ou non, en surveillant que des signes de rupture ou d'étranglement n'apparaissent (Cox, 1988; Spurlock and Robertson, 1988; Schumacher and Perkins, 2010). Si il n'y a pas de réduction spontanée de la hernie lorsque que le cheval atteint l'âge adulte (deux ans environ (Rogers et al., 2021)), deux options possibles. Soit le cheval est destiné à la reproduction, auquel cas il faut programmer une hernioplastie après avoir réduit chirurgicalement ou par manipulation externe la hernie. Soit on décide de castrer le cheval, ce qui entraîne une diminution de la taille de l'anneau inguinal généralement une semaine post opératoire L'hernioplastie est une procédure chirurgicale (par laparotomie ou laparoscopie) qui a pour but de réduire la taille de l'anneau vaginal, afin de diminuer le risque de hernie inguinale (Luis Alfonso Gracia-Calvo et al., 2014; Beard, 2015; Werner, 2015).

Certaines races de chevaux étant particulièrement représentées dans les études sur le sujet, il est suspecté une composante héréditaire à la pathologie. On parle principalement des Pure Race Espagnol, des chevaux de trait, du trotteur américain, des warmblood horses, des pur-sang, des Tennessee Walking Horse et du Saddlebred (Shoemaker et al., 2004; Muñoz et al., 2008; Rossignol et al., 2014; Wilderjans and Meulyzer, 2021; Baranková et al., 2022). Lors des procédures de castration chez un cheval d'une de ces races, il est conseillé d'évaluer l'anneau vaginal par voie transrectale avant la chirurgie , afin de voir si il est ou non élargi (Beard, 2015).

Lorsqu'on arrive à y rentrer un doigt et demi à deux doigts, le cheval est à risque de hernie inguinale. Il est alors recommandé de castrer l'individu par la technique à testicule couvert. (Hunt and Boles, 1989; Getman, 2009; Schumacher, 2012).

Il faut en plus ligaturer le cordon testiculaire proximale à la ligne d'incision du cordon, afin de diminuer le risque d'éventration chez ces chevaux. (Brinsko et al., 2011; Hurcombe, 2014; Kilcoyne and Spier, 2021).

Chez le cheval adulte (âgé de 2 ans pour la plupart des races selon les recherches au cours de l'étude de Rogers et al. (2021)), la situation est différente de celle du poulain ou du yearling. Rappelons qu'on observe principalement des hernies inguinales indirectes dans les deux tranches d'âge.

Dans la littérature, on attribue la hernie inguinale indirecte du cheval adulte à deux choses. Elle serait liée au(x) entraînement/travail du cheval ou encore à l'accouplement (Schumacher, 2019). On parle ici de hernies inguinales acquises.

L'hypothèse est que lors de mouvements d'abduction du membre pelvien, les anneaux inguinal profond et vaginal s'étirent (Barone, 2010). L'intestin grêle étant une portion très mobile du système digestif du cheval (Dyce et al., 1987), une augmentation de la pression intra abdominale, par exemple lors de la copulation ou du travail, pourrait expliquer qu'un organe, principalement l'iléon et le jéjunum, passe par l'anneau vaginal (Schumacher, 2019; Baranková et al., 2022). Les reproducteurs seraient donc plus à risque.

Une autre hypothèse serait que ces étalons soient atteints d'une anomalie congénitale, avec un anneau vaginal de taille anormalement grande. Cette hypothèse d'anomalie congénitale de l'anneau vaginal est renforcée par le fait que ce soit les mêmes races qui sont représentées de manière significative à la fois chez le poulain et l'adulte (Mariën, 2001; Hurcombe, 2014; Beard, 2015; Werner, 2015; Wilderjans and Meulyzer, 2021). De plus, lors du traitement chirurgical chez les étalons, on observe fréquemment un anneau contra latéral lui aussi de taille augmentée, ce qui conforte un peu plus cet hypothèse de composante congénitale à la pathologie (Mariën, 2001; Rossignol et al., 2007; Wilderjans and Meulyzer, 2021).

Quoi qu'il en soit, il faut toujours suspecter une hernie inguinale chez un étalon présentant des signes de colique légers à sévères. En effet lors de hernie inguinale acquise, les adultes présentent, contrairement au poulain, des signes de colique dans 98%-100% des cas selon les études (Schneider et al., 1982; van der Velden, 1988). Cette différence majeure est due à l'obstruction étranglée de l'intestin grêle lorsque celui-ci s'engage dans le canal vaginal, qui n'a pas lieu lors des hernies inguinales congénitales (Schumacher, 2012).

On suspectera une obstruction étranglée lors de la prise en charge du cheval si on observe les signes suivant à l'examen clinique : des bandes intestinales distendues à la palpation transrectale, un reflux gastrique au sondage du cheval, des signes d'un choc hypovolémique (il y a formation d'un troisième compartiment liquidien par séquestration des liquides par un phénomène d'extravasation depuis le compartiment sanguin vers la lumière intestinale par diffusion au travers des vaisseaux sanguins de la muqueuse intestinale dégénérée) ou des signes d'endotoxémie (tachycardie, muqueuses buccales, congestives avec un liserai hémorragique, abattement, poul digité augmenté,...) lors d'atteinte sévère de la muqueuse intestinales (Hanson and Albanese, 2015; Gardner et al., 2019).

Dès lors, un examen visuel et une palpation consciencieuse des deux testicules sont tous deux essentiels lorsqu'un étalon est amené pour colique (van der Velden, 1988; Kummer and Stick, 2012; Freeman, 2012).

Le scrotum (gauche le plus souvent (Schumacher, 2019; Wilderjans and Meulyzer, 2021; Baranková et al., 2022)) sera de taille augmentée, avec un cordon testiculaire douloureux et froid à la palpation (Beard, 2015).

Après avoir posé le diagnostic de hernie inguinale, le vétérinaire dispose de deux options thérapeutiques : la réduction manuelle ou la chirurgie.

Il est important de noter que, dans certains cas, la hernie peut se réduire spontanément lors du transport du cheval en clinique (Rossignol et al., 2007).

Dans le temps, on conseillait de traiter une hernie inguinale en pratiquant une herniorraphie. Cela consiste en une ouverture de la vaginale, pour exposer le testicule et la hernie. Le chirurgien pouvait décider, après l'évaluation de la viabilité de l'intestin, de recourir ou non à une entérectomie (réalisée par laparotomie ou bien au niveau de l'ouverture d'herniorraphie selon les cas) (Schneider et al., 1982; van der Velden, 1988; Wilderjans et al., 2008).

Malheureusement, lorsque cette procédure était utilisée, on castrait systématiquement le cheval, en suturant l'anneau inguinal superficiel pour prévenir les récives (Schneider et al., 1982; van der Velden, 1988; Wilderjans et al., 2008). La plupart des vétérinaires tentent maintenant une réduction avant de considérer une laparotomie exploratrice (Rossignol et al., 2007, 2014; Beard, 2015).

Il existe deux méthodes possibles pour la réduction manuelle de la hernie inguinale. La première méthode est réalisée sur cheval debout, sous une sédation adéquate. Par voie transrectale, l'intestin est ramené dans la cavité abdominale (Beard, 2015). La deuxième option thérapeutique non chirurgicale décrite est effectuée sous anesthésie générale, avec le cheval mis en décubitus dorsale pendant la procédure (Baranková et al., 2022). Le vétérinaire procède à un massage délicat, en plaçant ses doigts entre la hernie et le testicule. Cette deuxième procédure est intéressante car, le cheval étant déjà anesthésié, elle permet d'intervenir chirurgicalement immédiatement en cas d'échec de la réduction manuelle (Wilderjans et al., 2008; Baranková et al., 2022).

Cette technique présente néanmoins plusieurs inconvénients. Premièrement il faut être délicat et ne pas forcer la réduction. Dans l'étude menée par Baranková et al. (2022) il ne tentait la

réduction manuelle que sur une période 15 minutes. Un massage prolongé ou nécessitant une force excessive de la part du vétérinaire n'est pas recommandé. Cela comporte un risque de rupture de l'intestin grêle, dont la muqueuse est fragilisée lorsqu'elle est étranglée, ainsi qu'un risque de déchirure de la vaginale (Wilderjans et al., 2008; Baranková et al., 2022).

Si après ces 15 minutes, la réduction était impossible, on procède à une laparotomie ventro médiale. Un échec de la réduction manuelle peut être la conséquence d'une hernie directe, d'une rupture de la vaginale iatrogène lors du massage ou bien d'une dilatation intestinale importante en aval de l'anneau vaginal (Wilderjans et al., 2008; Baranková et al., 2022).

L'inconvénient majeure de la réduction manuelle est qu'il est impossible de vérifier la viabilité de l'intestin. C'est pourquoi il est essentiel de surveiller que le cheval ne présente pas à nouveau des signes de coliques après une réduction manuelle (Wilderjans et al., 2008; Beard, 2015; Baranková et al., 2022).

Baranková et al. (2022) et Wilderjans et al., 2008 rapportent respectivement que 17 % et 12,5 % des chevaux qui avaient subi une manipulation externe sous anesthésie générale pour traiter la hernie ont finalement dû subir une laparotomie ultérieurement.

La décision de procéder à une laparotomie exploratrice doit être prise lorsque le cheval montre des signes de coliques sévères ou si l'on observe une distension des anses d'intestin grêle à l'échographie abdominale (Wilderjans et al., 2008; Baranková et al., 2022). Ces deux critères font partie des qui justifient la nécessité d'une intervention chirurgicale lors d'une colique chez le cheval (Gardner et al., 2019).

Lors de cette laparotomie, Baranková et al. (2022) rapportent des volvulus de l'intestin grêle (60 %), de l'intestin grêle non viable (20 %), une rupture vaginale (10 %, probablement secondaire à la précédente manipulation) ou des distensions généralisées des anses intestinales grêles obstruction apparente sans causes obstructives apparentes (10 %).

Même si la réduction manuelle est un traitement intéressant en première intention dans le cadre des hernies inguinales étranglées tous les chevaux ne sont pas de bons candidats. La réduction est faisable dans les 4 à 5 premières heures depuis le début des coliques (dans 83,5 % et 90 % des cas selon Wilderjans et al. (2008) et Baranková et al. (2022) respectivement). Il est cependant déconseillé de tenter une réduction manuelle comme unique approche sur un cheval qui présente des signes de coliques depuis plus longtemps. Il en va de même sur un cheval montrant des signes cliniques d'obstruction étranglée, de choc hypovolémique à l'examen clinique, ou lorsque des anses intestinales grêles fortement dilatées sont palpables en région inguinale par voie transrectale (Beard, 2015).

En effet, plus l'intestin est incarcerated durant une période longue au niveau de l'anneau vaginal, plus on risque d'avoir une congestion sévère de la muqueuse et par la suite une nécrose de la muqueuse.

L'accumulation progressive de liquide dans la lumière digestive, une forte dilatation intestinale ou une nécrose de la muqueuse, à mesure que le processus pathologique progresse, peuvent rendre une réduction manuelle difficile, voire impossible et potentiellement dangereuse. (Beard, 2015; Gardner et al., 2019; Baranková et al., 2022).

Dans les cas d'obstructions étranglées ou lors d'un échec de réduire par les deux techniques non chirurgicales décrites ci-dessus, la dernière option est la chirurgie.

On peut réaliser ce que l'on appelle une herniorraphie, une laparotomie ou éventuellement les deux en même temps.

Si on décide de faire une laparotomie, on choisira soit une approche paramédiane, médioventrale soit para inguinale (herniorraphie). Les deux approches sont parfois réalisées conjointement, notamment si lors de l'herniorraphie, on estime qu'une entérectomie est nécessaire (van der Velden, 1988).

L'avantage majeure de la chirurgie est que lorsque l'intestin est fortement dilaté en amont de l'entrée du canal vaginal, on peut inciser l'anneau vaginal et l'anneau inguinal profond afin de dégager l'intestin et le repousser dans l'abdomen (Schumacher and Perkins, 2010). Cela nous permet également de vérifier la viabilité de l'organe, et de décider si on réalise ou non une entérectomie (Beard, 2015).

Après réduction de la hernie, une castration unilatérale voir même bilatérale est parfois réalisée. (Wilderjans et al., 2008; François et al., 2014; Baranková et al., 2022). Le testicule ipsilatéral à la hernie doit parfois être enlevé à cause de l'ischémie engendrée par la compression des vaisseaux testiculaires par la hernie, qui entraîne une nécrose du parenchyme testiculaire.

Effectivement, on peut faire une analogie entre une obstruction étranglée intestinale et une obstruction de la circulation veineuse et artérielle du testicule dans le cas d'une hernie. Il y a donc un risque de congestion des vaisseaux sanguins à l'intérieur et à l'extérieur du testicule. Cela peut entraîner une altération de l'apport sanguin et une diminution de l'oxygène nécessaire au fonctionnement normal du testicule.

Si cette situation se prolonge, une dégénérescence du parenchyme testiculaire peut se produire. Si l'obstruction persiste encore plus longtemps, il peut y avoir une nécrose dite ischémique du parenchyme testiculaire (Mon rapport pathologie, 2023).

La nécrose testiculaire est une atteinte testiculaire irréversible mais heureusement est rarement observée (Mariën, 2001; Rossignol et al., 2007; Wilderjans et al., 2008; Rossignol et al., 2014; Baranková et al., 2022).

L'autre testicule peut être enlevé dans un but préventif car on observe une fermeture de l'anneau vaginal sur un individu castré (Rossignol et al., 2014). La castration est d'ailleurs fréquemment choisie par les propriétaires si le cheval n'est pas destiné à la reproduction comme approche préventive (Luis Alfonso Gracia-Calvo et al., 2014; Rossignol et al., 2014; Baranková et al., 2022).

Cet aspect de prévention est important lorsque l'on aborde la problématique de la hernie inguinale chez l'étalon. De fait, on sait qu'un individu avec un historique de hernie inguinale est à risque de récidiver, que ce soit en ipsilatérale ou en contra latéral de la première.

Lors d'une étude sur l'efficacité d'une nouvelle technique de réduction manuelle des hernies inguinales acquises, Baranková et al. (2022) rapportent que 15 % des individus ont récidivé rapidement après réduction de la hernie. Cependant, seulement 57 % des sujets de l'étude sont représentés dans ces 15 % (les autres chevaux n'ont pas participé au suivi 12 mois après la réduction de la hernie). L'incidence des récidives est probablement sous-estimée ici.

Wilderjans and Meulyzer (2021) de leur côté, rapportent que 6 % des chevaux inclus dans leur étude, étaient amenés pour hernie inguinale récidivante ipsilatérale. Lors du premier épisode, aucun étalon n'avait été castré. Pour finir, Wilderjans et al. (2012) rapportent que 23 % des étalons amenés pour hernioplastie avaient plus d'un épisode de hernie à leur actif.

A part 57 % des récidivistes de l'étude de Baranková et al. (2022), aucun cheval des 3 études citées ci-dessus n'avait subi ni de hernioplastie préventive ni de castration après réduction de la hernie inguinale.

Cette probabilité non négligeable qu'un cheval ayant déjà fait une hernie inguinale récidive n'est pas sans importance tant d'un point de vue clinique que reproducteur. Premièrement, il y a les risques intrinsèques à la hernie inguinale acquise. Comme développé un peu plus haut, la hernie inguinale acquise chez un étalon est dans la majorité des cas associée à une obstruction étranglée de l'intestin grêle chez l'étalon. Les obstructions étranglées de l'intestin grêle sont connues comme étant un facteur de risque d'iléus paralytique chez le cheval (Hardy and Rakestraw, 2012).

Mair and Smith (2005) rapportent de 42,8 % des chevaux admis pour hernie (inguinale, abdominale ou ombilicale) ont développés un iléus paralytique à court terme lors de leur hospitalisation. Dans cette même étude, 34.2 % des obstruction étranglées grêles (OEG) étaient associées à un iléus paralytique et 26 % des OEG ont développé un choc endotoxémique. Le taux de mortalité étaient également significativement plus élevé (37.1 %) chez les chevaux ayant développés un choc.

La hernie inguinale est donc, en plus d'être fréquente, une pathologie présentant un risque de mortalité non négligeable pour le cheval.

Cette atonie du segment intestinal (définition d'un iléus (Parswa, 2023)) est responsable d'une séquestration des liquides et du bolus alimentaire dans la lumière intestinale. Dès lors, si un cheval présentant dans les 12 à 24h après la chirurgie des signes de déshydratation et de douleur abdominale, il faut fortement suspecté un iléus paralytique. Le traitement consistera classiquement à sonder rapidement le cheval pour éviter une rupture gastrique, de la fluidothérapie par voie intraveineuse, des analgésiques (flunixin méglumine par exemple) et des pro cinétiques (pour l'intestin grêle la lidocaine en perfusion continue montre de bon résultat tant en prévention qu'en traitement de l'iléus paralytique) (Hardy and Rakestraw, 2012). Rien qu'à cause de la fluidothérapie (le débit de perfusion en maintenance pour un cheval adulte est de 50-60 ml/kg, avec les pertes intestinales à rajouter lors d'un iléus avec 5 L de Ringer Lacate coûtant 12 euros)

La castration du testicule restant pouvant être nécessaire pour les mêmes raisons vues précédemment, le cheval perdrait son potentiel reproducteur. Or, les Pure sang espagnol, les chevaux de trait (Shoemaker et al., 2004; Muñoz et al., 2008), les trotteurs américains, les Saddlebred, les pur-sang (Rossignol et al., 2014; Baranková et al., 2022) et les « Warmblood » (Wilderjans et al., 2012) sont des races sont souvent citées dans les études sur les hernies inguinales. La semence de certains étalons, peut valoir très cher. (Béligneux Le Haras - Etalons de sport, 2023; Haras de Bouttemont, 2023.) Il est donc concevable que le maintien du statut reproducteur de certains étalons soit primordial.

Si le testicule est encore viable et que la castration n'est pas nécessaire, des techniques chirurgicales ont été décrites pour réduire la taille de l'anneau vaginal tout en préservant le testicule.

L'objectif de ce travail était de décrire les différentes techniques d'hernioplastie préservants le testicule décrites dans la littérature et d'en évaluer l'efficacité pour la prévention des hernies

inguinales acquises chez l'étalon. Ce travail visait également d'examiner l'impact éventuel de ces procédures chirurgicales sur la fertilité chez l'étalon.

2 Indications et timing de chirurgie

La hernioplastie est une chirurgie principalement réalisée ultérieurement au traitement de la hernie (Rossignol et al., 2014, 2007; Wilderjans et al., 2012). On parle d'une chirurgie élective (entre une semaine à 1 mois et demi après la réduction selon les cas) (Wilderjans and Meulyzer, 2021; Baranková et al., 2022).

Un étalon qui lors de la palpation transrectale nous semble à risque de par la taille de son anneau vaginal de faire une hernie inguinale est un bon candidat à la chirurgie (Beard, 2015; Werner, 2015).

Dans l'étude de Mariën (2001) portant sur une technique d'hernioplastie qui sera développée ultérieurement, il est signalé que tous les chevaux présentant des hernies inguinales acquises, qu'elles soient étranglées ou simplement avec une incarceration de l'intestin dans l'anneau vaginal, avaient des anneaux vaginaux élargis, mesurant entre 3 à 4 doigts en fonction du cheval. De plus, dans tous les cas, l'anneau inguinal contralatéral était lui aussi élargi. Une hernioplastie bilatérale est donc recommandée. Cependant, il convient de noter que les chiffres varient d'une étude à l'autre. Baranková et al. (2022) n'ont observé aucun élargissement des anneaux vaginaux du côté où il y avait eu la hernie. Ils préconisaient toutefois toujours une hernioplastie si le cheval n'était pas castré (castration demandée par le propriétaire le plus souvent).

Concernant le délai entre la pose du filet et l'hernioplastie, ce dernier varie en fonction de la méthode utilisée pour réduire la hernie et du vétérinaire. Après une laparotomie exploratrice, un intervalle plus long entre les deux procédures est préconisé (42 jours en moyenne pour Wilderjans and Meulyzer (2021)). Si une réduction manuelle suffit, alors la chirurgie peut être réalisée dans les 15 jours (délai allant de 4 à 91 jours après l'épisode de hernie inguinale dans l'étude de (Baranková et al. (2022))). Face à un étalon présentant un anneau vaginal de taille augmentée et donc considéré à risque de développer une hernie inguinale au cours de sa vie, la littérature ne fournit pas de recommandations précises sur le timing idéal pour la chirurgie (Werner, 2015). Il sera toutefois important d'informer les propriétaires sur le risque que présente leur cheval de faire une hernie inguinale au cours de sa vie, surtout si ils

l'utilisent comme reproducteur ou bien si l'étalon est souvent soumis à des entraînements plus ou moins intensifs (Mariën, 2001; Wilderjans et al., 2012; Rossignol et al., 2014).

3 Principe de la chirurgie

L'objectif de l'hernioplastie est de réduire la taille de l'anneau vaginal (van der Velden, 1988; Mariën et al., 2001; Luis Alfonso Gracia-Calvo et al., 2014).

Comme expliqué plus haut, la hernie inguinale indirecte consiste en un passage par cet anneau vaginal d'un organe depuis la cavité abdominale vers la cavité vaginale, en direction du scrotum. En réduisant la taille de cet anneau on va diminuer l'espace par lequel un organe pourrait passer. Les techniques de hernioplastie décrites dans la littérature scientifiques, qui n'impliquent pas une castration chez un étalon sont les suivantes : la mise en place d'un filet composite ou de polypropylène (Mariën, 2001; Wilderjans and Meulyzer, 2021), un lambeau de péritoine (Rossignol et al., 2007; Wilderjans et al., 2012; Baranková et al., 2022) et le gel de cyanoacrylate (Rossignol et al., 2014).

4 Les chirurgies

4.1 La laparoscopie

Il faut commencer avant toute chose par la stérilisation de la zone de chirurgie (classiquement par trois passages de chlorhexidine savon suivis de trois passages à l'alcool, de façon excentrique en partant des sites d'incision).

La mise en place des ports de laparoscopie est l'étape clef et délicate de cette approche chirurgicale. On va prendre l'exemple de la technique décrite par Wilderjans and Meulyzer, (2021) pour illustrer la technique. Pour le premier port, il est conseillé d'utiliser une unité canule-trocart (Optomed Endoscopy, France) pour transpercer la paroi abdominale à mi-chemin entre la tubérosité coxale et la 18^e côte, sous le bord dorsal du muscle oblique interne (position classiquement utilisée pour le laparoscope pendant les coelioscopies (Wilderjans et al., 2012; Rossignol et al., 2014; Wilderjans and Meulyzer, 2021). Ils placent dans ce trou un laparoscope de rigide et d'angulation nulle (c'est-à-dire pour lequel l'extrémité n'est pas mobile). Cette méthode de tractation/insufflation semble être un bon choix car on n'observe généralement pas de complications lors de laparoscopie avec cette technique (Desmaizières et al., 2003). Le premier port laparoscopique sert à définir le champ chirurgical. Car une fois les structures anatomiques devant nos yeux, on adaptera ou non la

position des autres fenêtres en fonction de la conformation de l'abdomen du cheval (Wilderjans and Meulyzer, 2021).

Ensuite, il faut créer un pneumopéritoine en insufflant du CO₂ dans l'abdomen jusqu'à atteindre une pression de 11 mm Hg. Théoriquement, on peut aller jusqu'à 15 mm Hg (Fischer et al., 2012). Une fois cette pression atteinte, il est possible d'observer les structures d'intérêt pour les manipulations à venir.

Les autres ports nécessaires à la chirurgie seront ensuite placés sous contrôle laparoscopique (Adams, 1982; Graham and Freeman, 2014).

4.2 Le lambeau péritonéal

Dans un premier temps, Rossignol et al. (2007) ont mis au point la technique sur cheval en décubitus dorsal et puis Wilderjans et al. (2012) ont repensé la chirurgie pour procéder sur cheval debout, avec uniquement une sédation adéquate et non plus sous anesthésie générale. Cette technique s'apparente un peu aux lambeaux en rotation pour les plaies cutanées chez les animaux domestiques (Pavletic, 2018). Le principe est de venir disséquer le péritoine par laparoscopie, à proximité de l'anneau vaginal, et de faire une rotation avec ce lambeau de (aussi appelé flap péritonéal) afin de recouvrir la totalité de l'anneau vaginal.

La technique de Rossignol et al. (2007) est une chirurgie réalisée en 45 minutes (par anneau si peu habituer à faire la chirurgie) sur cheval en décubitus dorsal placé dans la position de Trendelenburg. Le cheval se retrouve donc la tête en position déclive, avec la table formant un angle de 30° avec le sol (Binetti et al., 2018). Le but de cette position est que les organes abdominaux n'encombrent pas la région inguinale, afin que le chirurgien puisse librement procéder à la chirurgie (Rossignol et al., 2007). Le désavantage majeur de cette approche est que la position de Trendelenburg (par la masse abdominale qui va se retrouver en position déclive) associée au pneumo abdomen (tous deux nécessaires à la chirurgie) augmentent tout deux l'hypoxie lors de l'anesthésie et ce à cause de la pression qu'ils exercent sur le diaphragme (Binetti et al., 2018). Lorsque le cheval est en décubitus dorsal, les ports laparoscopiques sont positionnés de manière différente par rapport à une laparoscopie classique. Le premier port est placé en arrière de l'ombilic sur la ligne médiane, tandis que les deux autres sont placés, sous contrôle laparoscopique, caudo latéralement aux anneaux inguinaux superficiels gauche et droite (à 12 cm chez un cheval et à 7 cm sur un poney). Le lambeau de péritoine (de 8 cm X 5 cm chez un cheval) est découpé au ciseau laparoscopique à

proximité de l'anneau vaginal et est préparé par une dissection du péritoine, latéralement à l'anneau vaginal, en le séparant délicatement du muscle oblique interne. Comme le cheval est sur le dos, le lambeau est ventral à l'anneau vaginal (sur cheval debout il serait dorsal). On le fait ensuite tourner autour de l'anneau vaginal, afin qu'il recouvre la totalité de l'entrée de la cavité vaginale. La fixation se fait par des points simples avec du fil résorbable tressé monté sur une aiguille triangulaire. On peut faire le choix de fixer le lambeau à l'aide d'agrafes hélicoïdales, mais cela nécessite un port laparoscopique supplémentaire. Il faut veiller à ce que le port laparoscopique permette à l'agrafeuse d'être à 90° du lambeau, auquel cas la prise sur le tissu sera suboptimale (Wilderjans and Meulyzer, 2021). De plus, une agrafeuse et son lot de 30 agrafes coûtent dans les 360 euros (eSutures, 2023). Après toute hernioplastie, il faut contrôler, avant de commencer à fermer la paroi abdominale, que le cordon spermatique ne soit pas trop serré au niveau de l'anneau vaginal. Cela permet aussi de vérifier que la réduction de l'anneau vaginal est optimale (au besoin le chirurgien refait un ou deux points de sutures/pose des agrafes).

La technique décrite par Wilderjans et al. (2012) est quant à elle réalisée sur cheval debout. Le lambeau de péritoine doit recouvrir les parties crâniale, médiale mais surtout il est impératif qu'il couvre caudalement l'entrée de la cavité vaginale, entourant à la fois le mésorchium et le canal déférent dans leur totalité. En effet, Wilderjans et al. (2012) rapportent que lorsque qu'ils ne recouvraient pas l'anneau vaginal dans sa partie caudale (au début de la mise au point de la technique), 36 % des étalons (4/11) étaient de nouveau sujet à une hernie inguinale acquise. Pour éviter cela, il faut porter attention à ce que le port pour les instruments laparoscopiques situé à proximité de l'anneau inguinal superficiel soit le plus caudal possible, afin que le chirurgien ait accès à la région avec l'agrafeuse laparoscopique (Endo Universal™ 65°, Covidien, Belgium) pour fixer correctement le lambeau caudalement. Au total il y aura donc trois ports laparoscopiques pour cette technique, qui devront être fait à gauche et à droite si on procède à une hernioplastie bilatérale. Ici, le lambeau est découpé à la façon d'un « U » (les deux branches mesurant 10 cm et la base 6 cm). Le pédicule du lambeau est accolé à l'anneau vaginal et le lambeau est orienté verticalement, son bord crânial dépassant l'anneau d'environ 2 cm. Une hémorragie péritonéale est une complication per opératoire, non négligeable, qui si elle est importante rend impossible la suite de la chirurgie (Wilderjans et al., 2012). Il faut également être vigilant avec les anesthésiques locaux et ne pas injecter de volume trop important, au risque d'anesthésier le nerf fémoral qui passe par le

pli inguinal. Le cheval est alors incapable de maintenir le grasset en extension (innerve le quadriceps (Berg, 2012)) et il risque de tomber pendant la chirurgie.

4.3 Gel de cyanoacrylate

La gel de cyanoacrylate (n-butyl-2-cyanoacrylate, Glubran2 Aspide Médical, La Talaudière, France ou Surgibond SMI, St. Vith, Belgium) est une colle médicale dont Rossignol et al. (2014) a décrit l'utilisation pour réduire la taille de l'anneau vaginal chez l'étalon. Il s'agit d'un dispositif médical qui possède notamment la capacité d'adhérer aux tissus avec lesquels il entre en contact. Il n'est pas altéré par des substances organiques comme le sang ou les liquides et serait très résistant aux forces d'étirements (GEM italy, 2023). Toutes ces caractéristiques biochimiques sont plus qu'intéressantes et même indispensables à son utilisation dans la cavité abdominale. Le prix de la chirurgie est quasi exclusivement dû à la laparoscopie et aux deux jours d'hospitalisation post opératoires et ce grâce au prix de cette colle. Un tube contenant 2.5 ml de gel de cyanoacrylate (Surgibond SMI, St. Vith, Belgium) à 16,18 € l'unité permet à lui seul de fermer un anneau (Rossignol et al., 2014). Un autre avantage majeure est la rapidité de la procédure. Vingt minutes suffisent pour combler un anneau vaginal et 30 pour une chirurgie bilatérale. En effet, elle se fait sur cheval debout et le procédé ne nécessite pas de manipulation délicate. Il suffit d'avoir le matériel de laparoscopie ainsi que celui plus spécifique à cette technique. Il faut une gaine laparoscopique, qui est généralement utilisée pour amener le matériel de suture dans l'abdomen sans accrocher les tissus. Elle permet d'amener la colle sur place sans que de la glue ne s'écoule dans l'abdomen. Pour se faire, on insère dans cette gaine un prolongateur (identique à ceux utiliser pour les perfusions) (Vygon, 2023). Le gel de cyanoacrylate est déversé à l'intérieur du canal vaginal par le biais de ce montage gaine-prolongateur. Un point d'attention sera porté à ce que la colle ne descende pas dans le canal jusqu'au testicule. Pour se faire, Rossignol et al. (2014) conseillent d'utiliser une pince Babcock pour coller les deux feuillets de la vaginale (pariétal et viscéral) environ deux centimètres ventralement de l'anneau vaginal. Il est possible de poser des agrafes environ 2 cm distalement à l'anneau vaginal pour éviter que de la colle ne descende plus tard vers le testicule. En analogie avec la technique du lambeau péritonéal décrit par Wilderjans et al. (2012), pour que la partie caudale de la cavité vaginale soit bien fermée, il faut utiliser une pince Babcock afin de repousser le cordon spermatique caudo médialement, et venir ainsi combler avec de la glue la partie crânio latérale. Malgré tout, la glue seule ne suffit pas toujours à fermer totalement l'entrée de la cavité vaginale, notamment quand l'anneau vaginal est de très grande taille. Des points de sutures (simples ou

en croix au moyen de fil résorbable tressé monté sur aiguille triangulaire) suffisent généralement, mais nécessitent une injection préalable d'un anesthésique local (Rossignol et al., 2014). La nécessité d'avoir à la fois deux pinces Babcock, le laparoscope ainsi que le prolongateur contenant la colle fait qu'il y a besoin de quatre ports de laparoscopie pour cette procédure (multiplié par deux si elle doit être réalisée des deux côtés).

La seule complication possible de cette chirurgie est que de la colle s'écoule dans l'abdomen pendant la procédure. Il faudra veiller à ce que cela n'arrive pas, sinon il y aurait un risque que les organes abdominaux soient coller les uns aux autres.

4.4 L'implant de polypropylène

Le filet est un implant dont l'utilisation est largement répandue en médecine humaine. (Peppas et al., 2010; Kirby and Nager, 2013; Tam et al., 2016). Un consensus en médecine humaine, traitant la prise en charge des hernies inguinales, recommande son utilisation, notamment pour prévenir les récives chez l'homme (van Veenendaal et al., 2020). Le filet de polypropylène (Prolene®, 15 × 10 cm) (Johnson & Johnson, Belgique) est le type de filet le plus couramment utilisé en chirurgie équine, selon Ansaloni et al. (2003), Bittner et al. (2011) et Health (2021).

Pour obtenir les meilleurs résultats, à savoir diminuer au maximum le risque de récive de hernie inguinale, il faut prêter attention à ce que le filet recouvre le cordon spermatique d'au moins 1 à 2 cm verticalement. Cela permet, lors de la phase de cicatrisation, qu'un tissu cicatriciel obstrue complètement l'entrée du canal inguinal. Le filet doit être préparé en l'incisant sur la longueur, afin d'avoir 2 bandes, une plus large de 6 cm et une plus étroite de 4 cm. La bande la plus large du filet devra être positionnée ventralement dans la cavité abdominale, de façon contre le bord ventral de l'anneau inguinal en veillant à recouvrir de 1-2 cm le canal déférent et le cordon spermatique, dorsalement à l'anneau.

Pour assurer une couverture complète de l'anneau vaginal sur toute sa circonférence, il faut créer un passage d'environ 2 mm à travers le mésorchium au moyen de ciseaux. en s'aidant d'une pince Babcock pour soulever et tirer crânialement le canal déférent (CD) ainsi que le cordon testiculaire (Auer, 2012). Ce passage à travers le mésorchium doit être le plus ventrale possible, de sorte que la bande dorsale du filet, une fois dedans, soit accolée au bord dorsal de l'anneau vaginal. Cette dernière doit impérativement être placée de façon à ce que la partie

non incisée du filet (voir figure) soit orientée caudalement afin de faciliter la fixation de l'implant car il s'agit de l'étape la plus difficile et la plus à risque de la chirurgie. En effet, la région caudale à l'anneau vaginal est difficile d'accès, avec à proximité la vessie et les vaisseaux épigastriques (Dyce et al., 1987). Il existe un risque de lésion des vaisseaux épigastriques pendant cette étape, car il est nécessaire de placer des agrafes à proximité de ces vaisseaux pour fixer la portion caudale du filet. On doit donc éviter à tout prix toute manipulation chirurgicale à l'aveugle dans cette région. C'est pourquoi il est essentiel de sonder la vessie du cheval au début de la chirurgie afin de réduire son volume, et de positionner le filet conformément aux instructions décrites précédemment. De plus, il est important de bien latéraliser le canal déférent (CD) et le mésorchium contre la paroi abdominale. Cette manœuvre est nécessaire pour mettre en évidence le pubis et la paroi abdominale située en dessous de la région inguinale. Pour la fixation de l'implant, Wilderjans et Meulyzer (2021) ont décrit deux techniques, l'une utilisant le Securestrap® (au moyen d'agrafes) et l'autre le Protack™ (à l'aide de cheville) mais le principe reste le même. Un nombre moins élevé de chevilles ou d'agrafes peut suffire pour fixer le filet composite Symbotex™. En effet, Wilderjans et Meulyzer (2021) rapportent que le composite, étant plus rigide, a tendance à mieux adhérer aux tissus, nécessitant ainsi moins de matériel de suture ou de fixation.

Avant de fermer la paroi abdominale, en plus de contrôler que l'anneau inguinal est bien fermé, sans pour autant que le filet ne comprime ni ne gêne les mouvements du cordon testiculaire, une attention particulière doit être portée aux vaisseaux épigastriques pour les raisons développées ci-dessus. Étant donné que l'on aura travaillé à proximité de la vessie et de son ligament latéral, il faut également vérifier l'intégrité des deux structures.

4.5 Le filet de polypropylène dans la cavité vaginale

Il s'agit d'une technique décrite par (Mariën, 2001) où l'on insère un filet de polypropylène (Prolene®, 8 × 6 cm) (Johnson & Johnson, Belgium) préalablement roulé en forme de cylindre dans le canal vaginal, en veillant à ce qu'il n'en dépasse pas proximale du canal, et ce afin d'éviter les adhérences dans la cavité abdominale (Mariën, 2001). Cette chirurgie est également réalisée par approche laparoscopique, au moyen de trois ports de laparoscopie et elle demande peu de matériel supplémentaire à celui nécessaire pour la laparoscopie, si ce

n'est une pince de Babcock et une agrafeuse pour positionner et fixer le filet dans le canal vaginal pour éviter qu'il n'en sorte.

5 Résultats

La totalité des résultats des différentes techniques d'hernioplastie chez l'étalon méthode est résumée dans le tableau I ci-après. Lorsque l'on analyse les résultats, toutes les techniques décrites un peu plus haut semblent permettre d'obtenir une fermeture totale de l'anneau vaginal avec des taux de récurrences de hernies inguinale quasi nuls.

La seule technique qui semble être moins efficace que les autres est celle décrite en 2012 par Wilderjans et al.. Bien qu'une fois la technique de fixation du lambeau péritonéal ait été modifiée plus aucune récurrence ne soit rapportée, l'auteur a observé, sur une période s'étalant sur 9 ans que 8 % avaient de nouveau présenté des signes de colique à cause d'une nouvelle hernie inguinale. Il avait pu contrôler un de ces chevaux, permettant ainsi de constater que le lambeau s'était en fait rétracté, ne couvrant ainsi plus l'anneau vaginal dans sa totalité (Wilderjans et al., 2012). Baranková et al. (2022) rapportent quant à eux que 11 % des chevaux ayant subi une hernioplastie par cette même technique avait au final tout de même refait une hernie inguinale indirecte à la suite de la chirurgie.

Tableau I : Résultats cliniques obtenus lors des hernioplasties par (Mariën, 2001; Rossignol et al., 2007, 2014; Wilderjans et al., 2012; Wilderjans and Meulyzer, 2021; Baranková et al., 2022).

	Lambeau décubitus dorsal (Rossignol et al., 2007)	Lambeau cheval debout (Wilderjans et al., 2012; Baranková et al., 2022)	Filet poly propylène (Wilderjans and Meulyzer, 2021)	Gel de cyanoacryl ate (Rossignol et al., 2014)	Filet dans canal vaginal (Mariën, 2001)
Nombre de chevaux de l'étude	9 expérimentaux)	30 37	17	7	9
	4 avec antécédents de hernie inguinale acquise (HIA)				
Nombre de chevaux contrôlés	Tous sauf 1 du groupe des HIA	29 pour l'efficacité, 1 seul pour l'anneau 100 %	5 pour le filet et 100 % pour l'efficacité clinique	100 %	100 %

Résultat de la fermeture de l'anneau	1 fermeture incomplète	Non couverture de la partie caudale de l'anneau inconnu	Couverture complète de l'anneau, 1 cas d'adhérence du filet à omentum, tissu cicatriciel entre filet et tissu	100 % oblitération	100 % oblitération, pas d'adhérences
Méthode d'évaluation de la fermeture de l'anneau vaginal	Laparoscopie	Laparoscopie Pas réalisé	Laparoscopie	Fouillé rectal	Fouillé rectal (si HIA) et laparoscopie sur les 3 Cv contrôles
	Fouillé rectal				
Timing de contrôle de la fermeture	7 jours post	Inconnu Non applicable	Entre 1 mois et 3 ans post op	4 à 6 semaines post op	4 mois post op si fouillé , 2 semaines pour laparo
	6 mois à 4 ans post op				
Récidives de hernie inguinale	0	14 % (4/11) (tous avant modif de la technique) 11 %	0	0	0
Durée du suivi sur l'efficacité clinique	6 mois à 4 ans post op	1 à 4 ans post op Entre 5 et 15 ans	1 à 4 ans post op	1 à 4 ans post op	4 mois post op

6 Impact sur la fertilité

Selon l'académie française de Médecine, la fertilité d'un individu est sa capacité à produire des gamètes viables, capables de contribuer à la formation d'embryons normaux. On peut parler d'infertilité si une gestation n'est pas menée à terme. La fertilité est donc directement liée à la qualité du sperme (hémospermie, motilité, viabilité, anormalité, quantité de spermatozoïdes, ...) (Graham, 1996; Ley and Slusher, 2007; Gottschalk et al., 2017)

Après une procédure d'hernioplastie, les auteurs rapportent que 85 % des étalons reprennent leur activité de reproducteur initiale (voir tableau II) (Rossignol et al., 2007; Wilderjans et al., 2012; Rossignol et al., 2014; Wilderjans and Meulyzer, 2021; Baranková et al., 2022).

Toutefois, ce résultat est basé sur des suivis téléphoniques uniquement, si on fait abstraction de trois étalons des études de (Mariën, 2001; Wilderjans et al., 2012) où une analyse histologique sur deux individus, n'a montrée aucune anomalie du parenchyme testiculaire.

La totalité des sujets inclus au départ dans les études n'a pas été suivie sur le long terme et donc l'impact clinique sur la fertilité de la chirurgie a pu être sous-estimé ou sous-estimé. Or, le maintien des capacités de reproducteur de l'étalon est pourtant l'un des objectifs principaux de la chirurgie, le premier étant de prévenir une nouvelle hernie inguinale chez un individu

prédisposé. L'objectif maintenant était d'essayer de mieux prédire l'impact potentiel sur la fertilité des hernioplasties chez l'étalon à partir de la littérature disponible sur le sujet.

Tableau II : Méthodes de suivi et conséquences sur la fertilité des étalons reproducteurs (sauf Mariën, 2001) avant la chirurgie d'hernioplastie (Rossignol et al., 2007; Wilderjans et al., 2012; Rossignol et al., 2014; Wilderjans and Meulyzer, 2021; Baranková et al., 2022).

	Lambeau décubitus dorsal (Rossignol et al., 2007)	Lambeau cheval debout (Wilderjans et al., 2012; Baranková et al., 2022)	Filet poly propylène (Wilderjans and Meulyzer, 2021)	Gel de cyanoacrylate (Rossignol et al., 2014)	Filet dans canal vaginal (Mariën, 2001)
Étalon reproducteur pré opératoire (nombre)	3	13 10	13	7	Statut reproducteur inconnu pour les 9 étalons
Suivi fertilité post opératoire (méthode)	Capacité de reproducteur	a) Capacité de reproducteur b) Histologie Capacité de reproducteur	Analyse de sperme (méthode non connue)	Capacité de reproducteur	CV 1 : histologie testicule CV 2 : analyse de sperme
Évaluateur	Inconnu	a) Inconnu b) Auteur Inconnu	Inconnu	Inconnu	CV 1 : étude
Durée du suivi	De 6 mois à 4 ans post op	Inconnue Entre 5 et 19 ans	6 mois à 4 ans post op	1 à 4 ans post op	CV 1 : 2 semaines post op CV 2 : 4 mois post op
Impact sur la fertilité	100 % fertilité normale	a) 92 % maintenus reproducteurs b) Les 2 testicules d'un CV castré (pour comportement) étaient normaux 100 % fertilité maintenue	69 % CV ont une qualité sperme inchangée	100 % fertilité	CV 1 et 2 : aucun changement de qualité de sperme ni d'anomalie histologique du parenchyme testiculaire
Inconnue		1 sortie de reproduction pour cause inconnue	31 % CV pas remis à la repro pendant étude, cause inconnue		
Anomalies rapportées	Aucune	2 cas de testicules atrophies 1 cas d'hémospémie pendant 6 mois Aucune	Aucune	Aucune	Léger œdème scrotal auto résolu après 7 jours chez CV 1

Aucune étude ne traitant des conséquences du filet de polypropylène et du gel de cyanoacrylate sur la fertilité de l'étalon n'existe. Néanmoins, selon la revue de la littérature de García Cerdá et al. (2015) portant sur l'utilisation du gel de cyanoacrylate, des réactions inflammatoires importantes dans la zone en contact avec la colle médicale ainsi qu'une diminution de l'élasticité de la paroi abdominale sont décrites dans une étude expérimentale chez le rat portant sur la réparation des hernies abdominales avec fixation du filet à l'aide de gel de cyanoacrylate sont décrites chez le rat (Fortelny et al., 2007). Une inflammation du cordon testiculaire, engendrée par la colle médicale, pourrait être responsable d'une diminution voir perte de la fertilité d'un étalon, à cause notamment de l'augmentation de la température du testicule qu'elle engendre (Beard, 2011; Gao et al., 2022).

On peut avancer la même hypothèse quant à l'impact de la présence d'un filet de polypropylène en contact quasi direct avec le cordon spermatique sur la spermatogénèse (Mariën, 2001). Les réactions inflammatoires contre le filet de polypropylène en médecine humaine sont très largement étudiées et documentées (Kordzadeh et al., 2017). Une étude expérimentale sur le lapin et le porc, visant à étudier le risque d'infertilité lié à l'utilisation d'un filet de polypropylène lors des réparations de hernie inguinale chez l'homme, a démontré que le filet de polypropylène est responsable d'une forte réaction inflammatoire de type corps étranger au niveau du cordon spermatique, là où les deux structures entrent en contact. Cette inflammation, caractérisée par des cellules géantes plurinucléées et des macrophages en grand nombre, s'étendait même au canal déférent (Peiper et al., 2006). Si on se base sur la pathophysiologie lors d'un trauma du testicule décrite par Beard (2011), le filet de polypropylène pourrait être responsable d'une extravasation des liquides vasculaires à cause des cytokines inflammatoires libérées lors de ce processus inflammatoire. Cette inflammation, en réaction au filet, entraînerait alors un œdème qui, par compression des vaisseaux testiculaires, interfèrent avec le système à contre-courant du testicule. Cette perturbation du système de refroidissement testiculaire impacte négativement la spermatogénèse (Beard, 2011).

Malgré le fait qu'un seul des 9 chevaux ait présenté un œdème temporaire des testicules lors de la fixation du filet dans la cavité vaginale, le nombre limité de cas (9 et 10 respectivement) ne permet pas d'affirmer avec certitude que tant le gel de cyanoacrylate que le filet dans le canal n'induisent pas d'inflammation du cordon testiculaire (Mariën, 2001; Rossignol et al., 2014). Par contre, la technique d'hernioplastie où le filet de polypropylène enserre le cordon testiculaire rapporte que 69 % d'étalon, sur une cohorte de 30 étalons, conservent une fertilité

inchangée dans les 6 mois à 4 ans après la chirurgie (Wilderjans and Meulyzer, 2021). On peut raisonnablement dire que les résultats de cette étude sont plus fiables que ceux de Mariën (2001) et de Rossignol et al. (2014).

Concernant le lambeau péritonéal, trois études sorties récemment ont étudié l'impact de la chirurgie décrite par Wilderjans et al. (2012) sur la perfusion testiculaire, la production quotidienne de spermatozoïdes ainsi que leur qualité et sur les cellules et pour finir, l'impact sur les cellules du parenchyme testiculaire chez des étalons un an après l'opération (L. A. Gracia-Calvo et al., 2014; Gracia-Calvo et al., 2015, 2016).

La pertinence des études de L. A. Gracia-Calvo et de ses collègues en 2014, ainsi que celles de Gracia-Calvo et al. en 2015 et 2016, repose sur le fait que ces trois études utilisent les mêmes étalons dans chacune d'entre elles. Cette approche présente plusieurs avantages. Premièrement, cela offre la possibilité de mettre en corrélation directe les données des deux études afin d'examiner directement la relation entre les mesures de vélocité et d'index de résistance et de pulsatilité obtenues par échographie Doppler et la production quotidienne de spermatozoïdes (DSO/ daily sperm output) ainsi que la qualité du sperme (L. A. Gracia-Calvo et al., 2014; Gracia-Calvo et al., 2015). Deuxièmement, les résultats obtenus au cours de ces études sont uniquement le reflet de l'hernioplastie puisque aucun des étalons n'avait d'antécédent de hernie inguinale. Au cours des études de 2014 et 2015, la qualité du sperme ainsi que les valeurs de vélocité testiculaire et les indices doppler ont dans un premier temps été évalués sur une période de 1 an après la chirurgie, en comparant les résultats obtenus avec les valeurs mesurées avant la chirurgie pour chaque étalon. Aucun de ces paramètres n'a montré de changement significatif (d'un point de vue statistique) (Love, 2011; L. A. Gracia-Calvo et al., 2014). Dans un second temps, les chevaux ont été castrés. Les testicules ont alors été analysés et comparés aux testicules d'un groupe contrôle (n'ayant pas subi d'hernioplastie) par le biais d'un examen histologique.

Sur base de l'examen échographique standardisé au Doppler pulsé, des valeurs de DSO post opératoires, de l'examen microscopique ainsi que de l'analyse de sperme, les chercheurs ont conclu que l'hernioplastie n'avait aucun impact, tant qualitatif que quantitatif, sur le sperme. L'examen histologique des testicules de ces chevaux montre comme seule différence significative entre les deux groupes le diamètre des tubes séminifères, qui est diminué chez les individus opérés, sans pour autant que cette diminution soit associée ni à une diminution

significative de la spermatogenèse (évaluée sur base du score de Johnsen modifié), ni à une diminution de la production quotidienne de sperme (L. A. Gracia-Calvo et al., 2014).

En plus de ne montrer aucune modification quantitative de l'activité exocrine du testicule (par le DSO et l'analyse du sperme) (Gracia-Calvo et al., 2016; L. A. Gracia-Calvo et al., 2014), l'examen échographique par Doppler pulsé a révélé que le pic systolique de vélocité (PSV) était significativement augmenté un an après la chirurgie (Gracia-Calvo et al., 2015). Cette observation, combinée au DSO et au sperme de même qualité avant la procédure, nous porte à croire que la technique du lambeau péritonéal est une option chirurgicale qui n'impacte pas l'activité testiculaire du côté opéré.

En effet, une étude de 2017 menée par Ortiz-Rodriguez et al., visant, entre autre, à établir des valeurs seuils d'un examen Doppler pulsé permettant à l'avenir de diagnostiquer des dysfonctionnements testiculaires chez l'étalon, rapporte que ce pic de vélocité systolique était un des paramètres mesurés au Doppler qui montrait une corrélation positive avec la qualité du sperme et donc, par extension avec la fertilité chez l'étalon.

7 Conclusion

Les hernioplasties décrites dans la littérature semblent être efficace dans la prévention des hernies inguinales acquises chez l'étalon. Bien que le lambeau péritonéal semble être la moins efficace des cinq chirurgies, les études de son impact sur la fertilité chez l'étalon nous encourage tout de même à tester cette chirurgie chez des individus de valeur, afin de maintenir leur capacité de reproducteur de façon optimale malgré la chirurgie.

Toutefois, 20 % des chevaux des signes d'inflammation testiculaire (infiltration lymphocytaire) et ainsi qu'une congestion légèrement supérieure à celle du groupe contrôle des vaisseaux du plexus pampiniforme, associée à un œdème interstitiel du testicule chez 80 % des chevaux ont été observé (Gracia-Calvo et al., 2016). L'indice de résistance et de perméabilité étaient quant à eux diminués chez tous les chevaux lors du suivi par échographie Doppler Pulsé. La diminution de ces deux indices, associés à l'augmentation du pic de vélocité systolique seraient dus selon L. A. Gracia-Calvo et al. (2014) à une constriction de l'anneau vaginal par le lambeau péritonéal. Même si la fertilité sur un an n'était impactée chez aucun des chevaux, cette inflammation avec l'augmentation de la perfusion du testicule

pourraient à long terme diminuer la capacité de spermatogénèse de l'étalon (Beard, 2011; Gao et al., 2022).

L'approche en décubitus dorsale de Rossignol et al. (2007) , où ces derniers utilisent aussi le péritoine pour recouvrir l'anneau vaginal ne rapporte eux aucune récurrence et pourrait être une alternative à l'approche laparoscopique. Cependant sur le cheval est debout, on a une meilleure visibilité de la région inguinale. En effet, toute la masse intestinale ne vient pas gêner le chirurgien pendant les manipulations puisqu'elle reste en position déclive de l'abdomen, à distance de la région inguinale. L'approche laparoscopique pratiquée sur cheval debout offre également une idée réaliste de ce à quoi ressemble l'anneau vaginal d'un cheval en position physiologie. On peut donc se dire qu'un lambeau réalisé sur cheval debout tendra plus à être attaché d'une façon plus optimale, étant donné que le chirurgien pourra adapter en temps réel au cheval la fixation et les tensions exercées sur le lambeau.

Bien que la technique de Wilderjans et Meulyzer (2021) semble être 100 % efficace, cette chirurgie est compliquée et nécessite du matériel spécifique si l'on souhaite obtenir les mêmes résultats que lors de leur étude. En effet, avant que les chirurgiens ne décident de sécuriser et de fixer lambeau, 14 % des chevaux ont présenté à nouveau des coliques suite à une hernie, et la laparoscopie a montré que la partie caudale du lambeau n'était pas attaché. Pour atteindre le pourcentage de 0 récurrence, ils utilisent un Endo Universal TM 65° (Covidien, Belgium), qui est un instrument permettant de poser des agrafes avec un maximum de mouvement possible au niveau de l'extrémité de l'instrument. Au final, ils utilisent uniquement des agrafes pour fixer la totalité du lambeau. Malheureusement, le prix des agrafes et de l'agrafeuse fait vite monter le prix de la chirurgie (une laparoscopie coûte entre 1800 et 2500 euros si on compte les jours d'hospitalisation, le prix des agrafes Securestrap [®] avoisine les 255 euros HTVA, le prix des toutes les agrafes sont du même ordre de grandeur, ces prix ont été donnés de manière indicative par le Docteur Sigrid Grulke).

Le budget est donc un point important à aborder lorsque l'on discute des techniques d'hernioplastie. Concernant le filet autour de l'anneau, bien que Wilderjans et Meulyzer (2021) aient décrit l'utilisation de filets composites de collagène, ceux en polypropylène sont moins chers, coûtant 94 euros comparé aux 380 euros du filet composite de collagène (SymbotexTM Composite Mesh, 15 × 10 cm) (Medtronic, États-Unis) (eSutures, 2023; J&J MedTech, 2023; Medtronic, 2023; Praxisdienst, 2023).

Néanmoins, le SymbotexTM présente un avantage par rapport au Prolene[®], car il est plus

transparent que le filet de polypropylène. En effet, il a été discuté plus haut dans ce travail que les vaisseaux épigastriques se trouvent en dessous du filet au moment de le fixer dans sa partie caudale à l'anneau.. Sa fixation est donc plus rassurante pour le chirurgien avec le filet composite.

Les Docteurs Wilderjans et Meulyzer expliquent également que, lors d'une laparoscopie sur animal debout, la fixation des chevilles (au moyen d'un Protack™) est souvent suboptimale. En effet, pour obtenir une pénétration des muscles abdominaux optimale, l'angle entre l'instrument et la paroi doit être de 90° (Wilderjans and Meulyzer, 2021). Malheureusement, la manipulation intra abdominale des instruments est compliquée et les mouvements de l'opérateur sont limités. Sachant cela, on peut comprendre que l'angle de 90° entre les structures et le Protack™ soit difficilement obtainable lors de laparoscopie. Si on ajoute à cela le tissu adipeux péritonéal la fixation du filet peut être jugée insatisfaisante pour le chirurgien.

Les deux procédures décrites par Mariën (2001) et Rossignol et al. (2014) prennent tout leur sens lorsque l'on s'intéresse sur le sujet. Les temps de chirurgie et leur prix sont en effet nettement inférieurs à ceux des techniques discutées un peu avant. Toutefois, compte tenu des connaissances et de la littérature scientifique en médecine humaine (référez-vous au point 6 de ce travail), il pourrait être envisageable de restreindre l'utilisation de ces deux procédures aux chevaux de moins grande valeur ou dont les propriétaires ne sont pas disposés à investir une somme importante dans la chirurgie.

8 Discussion

L'hernioplastie semble donc être une option chirurgicale efficace lorsque l'on parle de la prévention des hernies inguinales chez l'étalon.

La littérature existante sur le sujet fournit des résultats encourageants, qui peuvent pousser les vétérinaires à encourager ces procédures dans leur pratique lorsqu'ils sont confrontés à des cas de hernies inguinales.

Pour autant, les études manquent cruellement de suivi sur le long terme des sujets. Les populations étudiées de chevaux étudiées dans ces études sont également toutes de taille réduite. Par exemple, les trois études prospectives étudiant l'impact sur la fertilité et la perfusion testiculaire après une hernioplastie par la méthode du lambeau péritonéal ne

comportait que 6 étalons et étaient exclusivement des Lipizzans et des Pur Race Espagnol. Les études de Wilderjans et al. (2012), Mariën (2001) et de Rossignol et al. (2007, 2014) sont quasi toutes réalisées sur des pur-sang.

Un gros défaut de toutes ses études est le suivi et les méthodes au moyen desquelles ils ont conclu que leur méthode était efficace. Si on regarde le tableau I, la plupart des conclusions sont basées sur des fouillés rectaux. Au total, un contrôle laparoscopique a été réalisé chez seulement 15 % des chevaux sur la totalité des études présentées dans le présent travail. De plus, le contrôle laparoscopique, lorsqu'il avait lieu, le cheval était toujours dans la période post opératoire où les chevaux étaient toujours priés de ne pratiquer aucun effort, si ce n'est une marche de courte durée au licol (Wilderjans and Meulyzer, 2021). Étant donné que la hernie inguinale est une pathologie décrite comme souvent déclenchée à la suite d'un effort, on peut remettre en question l'utilité des contrôles par laparoscopie à un moment où le cheval ne présente pas un risque élevé de faire une hernie inguinale. La laparoscopie n'est cependant pas sans intérêt, car elle permet notamment de vérifier la présence d'adhérences et que le filet ou le lambeau péritonéal soit toujours en place, recouvrant ainsi toujours bien l'anneau vaginal.

Malheureusement, les propriétaires refusent souvent la laparoscopie de contrôle selon Wilderjans and Meulyzer (2021), et ce même si elle est gratuite.

Cette réticence des propriétaires est probablement responsable du manque de données précises sur les conséquences et l'évolution sur le long terme des hernioplasties.

C'est là que pourrait intervenir l'échographie Doppler pulsé évoquée un peu plus tôt lors de l'étude sur la perfusion testiculaire chez l'étalon après hernioplastie. En effet,

l'échographie Doppler pulsé utilisée de manière systématique lors des contrôles post opératoires pourrait être une alternative aux procédures invasives telle que la laparoscopie.

Cette technique a révélé une diminution significative du débit sanguin testiculaire chez les étalons subfertiles, associée à une réduction du diamètre de l'artère capsulaire. Les paramètres Doppler mesurés dans cette artère ont montré de bons résultats pour différencier les étalons fertiles des étalons ayant des problèmes de fertilité. De plus, des corrélations significatives ont été établies entre les indices Doppler et les paramètres de qualité du sperme évalués par cytométrie en flux. Les étalons subfertiles présentaient une augmentation de la mortalité des spermatozoïdes, une diminution de l'activité mitochondriale et une plus grande susceptibilité à la fragmentation de l'ADN.

En conclusion, des études supplémentaires sur les techniques d'hernioplasties, incluant une plus grande diversité de race ainsi qu'un suivi plus standardisé, notamment sur l'évaluation des capacités de reproduction de l'étalon permettraient de mieux se projeter sur les tenants et aboutissants cliniques de cette chirurgie chez l'étalon.

9 Références bibliographiques

Adams, S.B., 1982. Surgical Approaches to and Exploration of the Equine Abdomen. Vet. Clin. North Am. Large Anim. Pract., Equine Gastrointestinal Surgery 4, 89–104. [https://doi.org/10.1016/S0196-9846\(17\)30120-9](https://doi.org/10.1016/S0196-9846(17)30120-9)

American college of veterinary surgeons [WWW Document], n.d. URL <https://www.acvs.org/large->

animal/colic-in-horses (accessed 6.4.23).

- Arighi, M., 2007. Chapter 29 - testicular descent and cryptorchidism, in: Samper, J.C., Pycock, J.F., McKinnon, A.O. (Eds.), *Current therapy in equine reproduction*. W.B. Saunders, Saint Louis, pp. 185–194. <https://doi.org/10.1016/B978-0-7216-0252-3.50033-3>
- Auer, J.A., 2012. Chapter 11 - surgical instruments, in: Auer, J.A., Stick, J.A. (Eds.), *Equine Surgery* (Fourth Edition). W.B. Saunders, Saint Louis, pp. 122–138. <https://doi.org/10.1016/B978-1-4377-0867-7.00011-9>
- Baranková, K., Bont, M.P. de, Simon, O., Meulyzer, M., Boussauw, B., Vandenberghe, F., Wilderjans, H., 2022. Non-surgical manual reduction of indirect inguinal hernias in 89 adult stallions. *Equine Vet. Educ.* 34, e385–e392. <https://doi.org/10.1111/eve.13494>
- Barone, R., 2010. Chapitre V : muscles de l'abdomen, in: *Anatomie comparée des mammifères domestiques - tome 2 : arthrologie et myologie*. Vigot, Paris, pp. 663–708.
- Barone, R., 2001. Chapitre II : appareil génital male - sous chapitre III : enveloppes du testicules, in: *Anatomie comparée des mammifères domestiques - tome 4: splanchnologie 2 : appareil urogénital, foetus et ses annexes, péritoine et topographie abdominale*. Vigot, Paris, pp. 105–115.
- Beard, W., 2015. Chapter 154 - scrotal hernia in stallions, in: Sprayberry, K.A., Robinson, N.E. (Eds.), *Robinson's Current Therapy in Equine Medicine* (Seventh Edition). W.B. Saunders, St. Louis, pp. 648–652. <https://doi.org/10.1016/B978-1-4557-4555-5.00154-0>
- Beard, W., 2011. Chapter 112 : abnormalities of the testicules, in: *Equine Reproduction*, 2nd Edition. Wiley-Blackwell, pp. 1161–1165.
- Béligneux Le Haras - Etalons de sport, n.d. . Béligneux Haras. URL <https://www.beligneuxleharas.com/haras-etalons-semence-icsi-elevage-insemination-transfert-embryon-ain-lyon-bourg-en-bresse/> (accessed 4.12.23).
- Berg, K.D.B., W.O. Sack, Sabine Rock, Aaron Horowitz, Rolf, 2012. *Anatomy of the horse* (sixth edition), 6th ed. Schluetersche, London. <https://doi.org/10.1201/9783842683686>

- Binetti, A., Mosing, M., Sacks, M., Duchateau, L., Gasthuys, F., Schauvliege, S., 2018. Impact of trendelenburg (head down) and reverse trendelenburg (head up) position on respiratory and cardiovascular function in anaesthetized horses. *Vet. Anaesth. Analg.* 45, 760–771. <https://doi.org/10.1016/j.vaa.2018.01.012>
- Brinsko, S.P., Blanchard, T.L., Varner, D.D., Schumacher, J., Love, C.C., Hinrichs, K., Hartman, D.L., 2011. CHAPTER 16 - Surgery of the stallion reproductive tract, in: Brinsko, S.P., Blanchard, T.L., Varner, D.D., Schumacher, J., Love, C.C., Hinrichs, K., Hartman, D.L. (Eds.), *Manual of Equine Reproduction (Third Edition)*. Mosby, Saint Louis, pp. 242–275. <https://doi.org/10.1016/B978-0-323-06482-8.00025-9>
- Buffet, C., Frottier, J., Delmas, V., Giudicelli, C.P., Maquart, F.-X., Michaux, J.-L., Morvan, G., Olié, J.-P., Rodhain, F., Rouessé, J., Veitia, R., Wémeau, J.-L., 2023. Dictionnaire médical de l'académie de médecine [WWW Document]. URL <https://www.academie-medecine.fr/le-dictionnaire/index.php?q=hernie%20inguinale> (accessed 4.10.23).
- Cantaert Medical [WWW Document], n.d. . SMI Surgibond 25ml Weefsellijm. URL <https://www.cantaertmedical.be/nl/assortiment/detail/smi-surgibond-25ml-weefsellijm-1st> (accessed 6.12.23).
- Caron, J.P., Brakenhoff, J., 2008. Intracorporeal suture closure of the internal inguinal and vaginal rings in foals and horses. *Vet. Surg.* 37, 126–131. <https://doi.org/10.1111/j.1532-950X.2007.00366.x>
- Colique: la hernie inguinale étranglée, 2023. Clin. Vét. Grosbois. URL <http://www.cliniqueveterinairegrosbois.fr/fr/fiches-info-sante/colique-la-hernie-inguinale-etranglee/> (accessed 4.8.23).
- Cousty, M., Tricaud, C., Picandet, V., Geffroy, O., 2010. Inguinal rupture with herniation of the urinary bladder through the scrotal fascia in a shetland pony foal. *Equine Vet. Educ.* 22, 3–6. <https://doi.org/10.2746/095777309X462>
- Cox, J.E., 1988. Hernias and ruptures: words to the heat of deeds. *Equine Vet. J.* 20, 155–156. <https://doi.org/10.1111/j.2042-3306.1988.tb01486.x>

- Dyce, K.M., Sack, W.O., Wensing, C.J.G., 1987. Textbook of veterinary anatomy. Textb. Vet. Anat.
- eSutures, 2023. eSutures [WWW Document]. Covidien Protack 5mm 30 Titan. Helical Fasten. URL <https://www.esutures.com/product/0-in-date/30-covidien/322-tackers/12276-autosuture-protack-ptack30-5mm-with-30-titanium-helical-fasteners-174006> (accessed 6.13.23).
- François, I., Lepage, O., Boswell, J., Schofield, W., Olmos, J.P., Grulke, S., 2014. Acquired inguinal herniation in horses: a retrospective multicenter study of 48 cases. *Vet. Surg.* 43.
- Freeman, D.E., 2012. Chapter 36 - small intestine, in: Auer, J.A., Stick, J.A. (Eds.), *Equine surgery* (Fourth Edition). W.B. Saunders, Saint Louis, pp. 416–453. <https://doi.org/10.1016/B978-1-4377-0867-7.00036-3>
- Gao, Y., Wang, C., Wang, K., He, C., Hu, K., Liang, M., 2022. The effects and molecular mechanism of heat stress on spermatogenesis and the mitigation measures. *Syst. Biol. Reprod. Med.* 68, 331–347. <https://doi.org/10.1080/19396368.2022.2074325>
- Gardner, A., Dockery, A., Quam, V., 2019. Exploratory celiotomy in the horse secondary to acute colic: a review of indications and success rates. *Top. Companion Anim. Med.* 34, 1–9. <https://doi.org/10.1053/j.tcam.2018.11.001>
- GEM Italy, n.d. Glubran 2. GEM Italy. URL <https://www.gemitaly.it/fr/produits/glubran-2/> (accessed 6.12.23).
- Getman, L.M., 2009. Review of castration complications: strategies for treatment in the field. *Proc. 55th Annu. Conv. Am. Assoc. Equine Pract. Las Vegas Nev. USA 5-9 Dec. 2009* 374–378.
- Gracia-Calvo, L.A., Duque, J., Balao da Silva, C., Ezquerro, J., Ortega-Ferrusola, C., 2015. Testicular perfusion after standing laparoscopic peritoneal flap hernioplasty in stallions. *Theriogenology* 84, 797–804. <https://doi.org/10.1016/j.theriogenology.2015.05.014>
- Gracia-Calvo, L. A., Ezquerro, L.J., Martín-Cuervo, M., Durán, M.E., Tapio, H., Gallardo, J.M., Peña, F.J., Ortega-Ferrusola, C., 2014. Standing laparoscopic peritoneal flap hernioplasty of the vaginal rings does not modify the sperm production and motility characteristics in intact male

horses. *Reprod. Domest. Anim.* 49, 1043–1048. <https://doi.org/10.1111/rda.12434>

Gracia-Calvo, L.A., Ezquerro, L.J., Ortega-Ferrusola, C., Martín-Cuervo, M., Tapio, H., Argüelles, D., Durán, M.E., 2016. Histological findings in equine testes one year after standing laparoscopic peritoneal flap hernioplasty. *Vet. Rec.* 178, 450–450. <https://doi.org/10.1136/vr.103236>

Gracia-Calvo, Luis Alfonso, Ortega, C., Ezquerro, J., 2014. Laparoscopic closure of the inguinal rings in horses: literature review. *J. Equine Vet. Sci.* 34, 1149–1155. <https://doi.org/10.1016/j.jevs.2014.07.003>

Graham, S., Freeman, D., 2014. Standing diagnostic and therapeutic equine abdominal surgery. *Vet. Clin. North Am. Equine Pract., Standing Surgery* 30, 143–168. <https://doi.org/10.1016/j.cveq.2013.11.010>

Haion, O., Tatz, A.J., Dahan, R., Kelmer, G., 2023. Acquired large colon strangulating inguinal herniation in two arabian foals. *Equine Vet. Educ.* 35, e160–e166. <https://doi.org/10.1111/eve.13684>

Hanson, R.R., Albanese, V., 2015. Chapter 75 - small intestine colic, in: Sprayberry, K.A., Robinson, N.E. (Eds.), *Robinson's Current Therapy in Equine Medicine (Seventh Edition)*. W.B. Saunders, St. Louis, pp. 328–332. <https://doi.org/10.1016/B978-1-4557-4555-5.00075-3>

Haras de Bouttemont: Home of Ready Cash and Sons -Étalons Trotteurs, n.d. URL <https://bouttemont.fr/> (accessed 4.12.23).

Hardy, J., Rakestraw, P.C., 2012. Chapter 40 - postoperative care, complications, and reoperation, in: Auer, J.A., Stick, J.A. (Eds.), *Equine Surgery (Fourth Edition)*. W.B. Saunders, Saint Louis, pp. 514–529. <https://doi.org/10.1016/B978-1-4377-0867-7.00040-5>

Hunt, R.J., Boles, C.L., 1989. Postcastration eventration in eight horses. *Can. Vet. J.* 30, 961–963.

Hurcombe, S.D.A., 2014. Chapter 39 - emergency problems unique to draft horses, in: Orsini, J.A., Divers, T.J. (Eds.), *Equine Emergencies (Fourth Edition)*. W.B. Saunders, St. Louis, pp. 652–

655. <https://doi.org/10.1016/B978-1-4557-0892-5.00039-8>

Ivens, P. a. S., Piercy, R.J., Eliashar, E., 2009. Inguinal herniation of the large colon in a cob gelding four weeks after castration. *Vet. Rec.* 165, 380–381. <https://doi.org/10.1136/vr.165.13.380>

Kilcoyne, I., Spier, S.J., 2021. Castration complications: a review of castration techniques and how to Manage Complications. *Vet. Clin. North Am. Equine Pract., Management of Emergency Cases in the Field* 37, 259–273. <https://doi.org/10.1016/j.cveq.2021.04.002>

Kirby, A.C., Nager, C.W., 2013. Indications, contraindications, and complications of mesh in the surgical treatment of urinary incontinence. *Clin. Obstet. Gynecol.* 56, 257–275. <https://doi.org/10.1097/GRF.0b013e31828563d2>

Kordzadeh, A., Liu, M.O., Jayanthi, N.V., 2017. Male infertility following inguinal hernia repair: a systematic review and pooled analysis. *Hernia* 21, 1–7. <https://doi.org/10.1007/s10029-016-1560-0>

Kummer, M.R., Stick, J.A., 2012. Chapter 39 - abdominal hernias, in: Auer, J.A., Stick, J.A. (Eds.), *Equine Surgery (Fourth Edition)*. W.B. Saunders, Saint Louis, pp. 506–514. <https://doi.org/10.1016/B978-1-4377-0867-7.00039-9>

Mair, T.S., Smith, L.J., 2005. Survival and complication rates in 300 horses undergoing surgical treatment of colic. part 2: short-term complications. *Equine Vet. J.* 37, 303–309. <https://doi.org/10.2746/0425164054529364>

Mariën, T., 2001. Standing laparoscopic herniorrhaphy in stallions using cylindrical polypropylene mesh prosthesis. *Equine Vet. J.* 33, 91–96. <https://doi.org/10.2746/042516401776767476>

Mariën, T., van Hoeck, F., Adriaenssen, A., Segers, L., 2001. Laparoscopic testis-sparing herniorrhaphy: a new approach for congenital inguinal hernia repair in the foal. *Equine Vet. Educ.* 13, 32–35. <https://doi.org/10.1111/j.2042-3292.2001.tb01879.x>

Mon rapport pathologie [WWW Document], 2023. . Nécrose Ischémique. URL <https://www.mypathologyreport.ca/fr/pathology-dictionary/ischemic-necrosis/> (accessed 6.12.23).

- Muñoz, E., Argüelles, D., Areste, L., Miguel, L.S., Prades, M., 2008. Retrospective analysis of exploratory laparotomies in 192 Andalusian horses and 276 horses of other breeds. *Vet. Rec.* 162, 303–306. <https://doi.org/10.1136/vr.162.10.303>
- Ortiz-Rodriguez, J.M., Anel-Lopez, L., Martín-Muñoz, P., Álvarez, M., Gaitskell-Phillips, G., Anel, L., Rodríguez-Medina, P., Peña, F.J., Ortega Ferrusola, C., 2017. Pulse Doppler ultrasound as a tool for the diagnosis of chronic testicular dysfunction in stallions. *PLoS ONE* 12, e0175878. <https://doi.org/10.1371/journal.pone.0175878>
- Parswa, A., 2023. Msdmanuals Édition Prof. Man. MSD. URL <https://www.msdmanuals.com/fr/professional/troubles-gastro-intestinaux/abdomen-aigu-et-chirurgie-digestive/il%C3%A9us> (accessed 6.7.23).
- Pavletic, M., 2018. Chapter 11: local flaps, in: *Atlas of Small Animal Wound Management and Reconstructive Surgery*. John Wiley & Sons, Ltd, pp. 351–393. <https://doi.org/10.1002/9781119267539.ch11>
- Peiper, C., Junge, K., Klinge, U., Strehlau, E., Ottinger, A., Schumpelick, V., 2006. Is there a risk of infertility after inguinal mesh repair? Experimental studies in the pig and the rabbit. *Hernia* 10, 7–12. <https://doi.org/10.1007/s10029-005-0055-1>
- Peppas, G., Gkegkes, I.D., Makris, M.C., Falagas, M.E., 2010. Biological mesh in hernia repair, abdominal wall defects, and reconstruction and treatment of pelvic organ prolapse: a review of the clinical evidence. *Am. Surg.* 76, 1290–1299.
- Rogers, C.W., Gee, E.K., Dittmer, K.E., 2021. Growth and bone development in the horse: when is a horse skeletally mature? *Anim. Open Access J. MDPI* 11, 3402. <https://doi.org/10.3390/ani11123402>
- Rossignol, F., Mespoulhes-Rivière, C., Vitte, A., Lechartier, A., Boening, K.J., 2014. Standing laparoscopic inguinal hernioplasty using cyanoacrylate for preventing recurrence of acquired strangulated inguinal herniation in 10 stallions. *Vet. Surg.* 43, 6–11. <https://doi.org/10.1111/j.1532-950X.2013.12083.x>

- Rossignol, F., Perrin, R., Boening, K.J., 2007. Laparoscopic hernioplasty in recumbent horses using transposition of a peritoneal flap. *Vet. Surg.* 36, 557–562. <https://doi.org/10.1111/j.1532-950X.2007.00282.x>
- Schneider, R.K., Milne, D.W., Kohn, C.W., 1982. Acquired inguinal hernia in the horse: a review of 27 cases. *J. Am. Vet. Med. Assoc.* 180, 317–320.
- Schumacher, J., 2019. Chapter 60 - testis, in: Auer, J.A., Stick, J.A., Kümmerle, J.M., Prange, T. (Eds.), *Equine Surgery (Fifth Edition)*. W.B. Saunders, pp. 994–1034. <https://doi.org/10.1016/B978-0-323-48420-6.00060-0>
- Schumacher, J., 2012. Chapter 59 - testis, in: Auer, J.A., Stick, J.A. (Eds.), *Equine Surgery (Fourth Edition)*. W.B. Saunders, Saint Louis, pp. 804–840. <https://doi.org/10.1016/B978-1-4377-0867-7.00059-4>
- Schumacher, J., Perkins, J., 2010. Inguinal herniation and rupture in horses. *Equine Vet. Educ.* 22, 7–12. <https://doi.org/10.2746/095777309X473>
- Shoemaker, R., Bailey, J., Janzen, E., Wilson, D.G., 2004. Routine castration in 568 draught colts: incidence of evisceration and omental herniation. *Equine Vet. J.* 36, 336–340. <https://doi.org/10.2746/0425164044890625>
- Spurlock, G.H., Robertson, J.T., 1988. Congenital inguinal hernias associated with a rent in the common vaginal tunic in five foals. *J. Am. Vet. Med. Assoc.* 193, 1087–1088.
- Tam, V., Winger, D.G., Nason, K.S., 2016. A systematic review and meta-analysis of mesh vs suture cruroplasty in laparoscopic large hiatal hernia repair. *Am. J. Surg.* 211, 226–238. <https://doi.org/10.1016/j.amjsurg.2015.07.007>
- van der Velden, M.A., 1988. Surgical treatment of acquired inguinal hernia in the horse: a review of 51 cases. *Equine Vet. J.* 20, 173–177. <https://doi.org/10.1111/j.2042-3306.1988.tb01491.x>
- van der Velden, M.A., Stolk, P.W., 1990. Different types of inguinal herniation in two stallions and a gelding. *Vet. Q.* 12, 46–50. <https://doi.org/10.1080/01652176.1990.9694241>

van Veenendaal, N., Simons, M., Hope, W., Tumtavitikul, S., Bonjer, J., Aufenacker, T., Berrevoet, F., Bingener, J., Bisgaard, T., Bittner, R., Bury, K., Campanelli, G., Chen, D., Chowbey, P., Conze, J., Cuccurullo, D., De Beaux, A., Eker, H., Fitzgibbons, R., Fortelny, R., Gillion, J.F., Van den Heuvel, B., Jorgensen, L., Klinge, U., Köckerling, F., Kukleta, J., Konate, I., Liem, L., Lomanto, D., Loos, M., Lopez-Cano, M., Miserez, M., Misra, M., Montgomery, A., Morales-Conde, S., Muysoms, F., Niebuhr, H., Nordin, P., Pawlak, M., Van Ramshorst, G., Reinpold, W., Sanders, D., Sani, R., Schouten, N., Smedberg, S., Smietanski, M., Simmermacher, R., Tran, H., Wijsmuller, A., the HerniaSurge Group, 2020. Consensus on international guidelines for management of groin hernias. *Surg. Endosc.* 34, 2359–2377. <https://doi.org/10.1007/s00464-020-07516-5>

Vygon, 2023. Vygon [WWW Document]. Lectroflex. URL <https://www.vygon.com/catalog/> (accessed 6.13.23).

Weaver, A.D., 1987. Acquired incarcerated inguinal hernia: a review of 13 horses. *Can. Vet. J.* 28, 195–199.

Werner, L.A., 2015. Chapter 179 - hernias in foals, in: Sprayberry, K.A., Robinson, N.E. (Eds.), *Robinson's Current Therapy in Equine Medicine (Seventh Edition)*. W.B. Saunders, St. Louis, pp. 750–752. <https://doi.org/10.1016/B978-1-4557-4555-5.00179-5>

Wilderjans, H., Meulyzer, M., 2021. Laparoscopic closure of the vaginal rings in the standing horse using a tacked intraperitoneal slitted mesh (TISM) technique. *Equine Vet. J.* 54, 359–367. <https://doi.org/10.1111/evj.13454>

Wilderjans, H., Meulyzer, M., Simon, O., 2012. Standing laparoscopic peritoneal flap hernioplasty technique for preventing recurrence of acquired strangulating inguinal herniation in stallions. *Vet. Surg.* 41, 292–299. <https://doi.org/10.1111/j.1532-950X.2011.00914.x>

Wilderjans, H., Simon, O., Bernard Boussauw, 2008. Strangulated Hernias in 63 Horses. Results of Manual Closed Nonsurgical Reduction Followed by a Delayed Laparoscopic Closure of the Vaginal Ring | IVIS.

